DE

IRITIDE.

COMMENTATIO

AB

ILLUSTRISSIMA SOCIETATE MEDICO-PRACTICA QUAE LUTETIAE PARISIORUM FLORET

IN ALTERO CERTAMINE DIE XXVII M. SEPTBR. ANNI MDCCCXXXVI

PRAEMIO AUREO PUBLICE ORNATA.

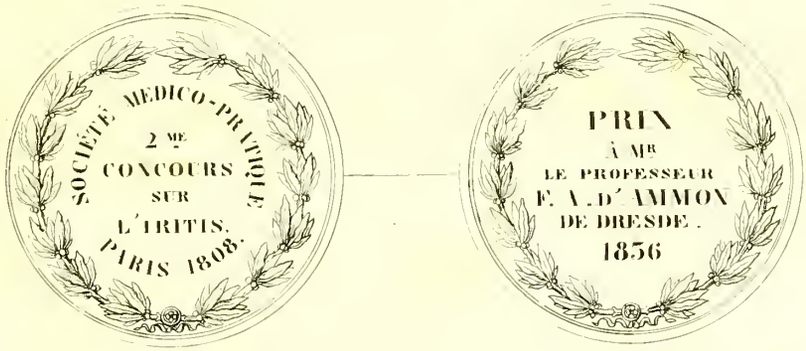

SCRIPSIT

FRIDERICUS AUGUSTUS AB AMMON.

MED. DR., POTENTISSIMI REGIS SAXONIAE ARCHIATER ET AB AULAE CONSILIIS, EQUES ORD. PRO MERIT. CIVIL., TYPHLOTROPHEI ET INSTITUTI OPHTHALMIATRICI DRESDENSIS MEDICUS, ACADD. MEDIC. HAFNIENS., MOSCOVIT., PARISIENS., HOLMIENS. ET SOCIETT. PHYSIC. ET MEDICAR. BEROLINENS., BONNENS., DRESDENS., ERLANG., FRANCOF. AD MOEN., FRIBURG., HANAV., HEIDELBERG., IASSYENS., LIPSIENS., LUGDUN., MARBURG., MINDENS., ROSTOCHIENSIS ET TURICENSIS SODALIS.

ACCEDUNT IN TABB. AEN. II. FIGG. PICTAE XVIII.

LIPSIAE
APUD WEIDMANNOS.

MDCCCXXXVIII.

PATRI DILECTISSIMO

MAXIME VENERANDO

CHRISTOPHORO FRIDERICO AB AMMON

THEOLOGO

SOLEMNIA MUNERIS PUBLICI SEMISAECULARIA

PIE CONGRATULATUR

FILIUS

FRIDERICUS AUGUSTUS AB AMMON.

DRESDAE DIE XXVIII. M. SEPTBR. A. MDCCCXXXIX.

Digitized by the Internet Archive
in 2014

https://archive.org/details/b21642461

LECTORI BENEVOLO S. P. D. AUCTOR.

En L. B. commentationem meam de Iritide a societate medico-pactica qnae Lutetiae Parisiorum floret die XXVII. M. Septbr. A. MDCCCXXXVI praemio aureo publice ornatam! Proposuerat societas illa celeberrima in annum MDCCCXXXV quaestionem de Iritide, de variis ejus speciebus et de cura earum*). Justo tempore ad certaminis judices commentationem ita inscriptam misi, „De Iritidos natura causis et medela. Commentatio pathologico-therapentica illustris qnae Lutetiae Parisiorum floret societatis medico-practicae judicio submissa d. I. M. Maji Anni MDCCCXXXV. Accedunt in tabulis XXIII. fig. LXVII. pictae naturalem et inflammatum iridis humanae statum illustrantes.“ Oculus ad vitam nihil facit, sed ad beatam vitam nulla pars facit magis. „H. Boerhaave (praelect. de morbis oculorum ed. Gotting. alt. Gottingae MDCCL.) in. 4. p. 144. sine explicatione tabularum“; paulo serius antem ad judices pervenit. Ab his ad alterum certamen, qnod de eadem quaestione in annum MDCCCXXXVI institui placuit, uno omnium ore missa est**), et in hoc palmam obtinuit***) Ipse examines L. B., an recte et juste judicarint de opusculo nostro censores, qui ita de illo scripserunt †).

C'est un mémoire qui annonce un travail opiniâtre, un travail de plusieurs années; non seulement écrit en bon latin, il est d'un style serré et nourri, mais encore il porte partout le cachet de l'observation; il laisse voir à chaque page l'oeuvre du praticien. A l'anatomie, la physiologie la patho-

*) Gazette médicale. Octobr. 1834. p. 688. Revue médicale Septbr. 1834. p. 494. La société medico-pratique de Paris propose pour nouveau sujet de prix pour 1835 la question suivante:

„D'écrire l'Iritis, établir ses diverses espèces, faire connaitre son traitement.“

Les mémoires, en latin ou en français doivent être rendus avec les formes académiques ordinaires chez Mons. le Doct. Alphée Cazenave. Sécretaire général de la société, rue St. Anastase No. 3. avant le I. Mai 1835.

Confer quae de causis hujus quaestionis leguntur in: Bulletin des travaux de la société médico-pratique de Paris. Seance générale de 1836 tenue à l'Hôtel-de-Ville. Paris 1837 in 8. p. 24. Hoc opusculum laude mea superius omnium medicorum attentione dignissimum est.

**) Bulletin etc. p. 2 et 3.

***) Bulletin p. 104. 105.

†) Bulletin p. 97. et p. 103.

logie générale sont consacrés autant de chapitres où, traitées a fond et d'une manière complète, elles préparent admirablement à l'ètude des espèces. L'historie de ces espèces trouve de nouvelles lumières dans cette division tout à la fois anatomique et pratique en iritis traumatique et en iritis interne, subdivisée en sereuse et en parenchymateuse. Peut-être avez Vous été frappés comme nous du nombre des divisions. Votre commission éprouve le besoin de declarer, que quelques-unes d'entre elles ne lui semblent pas devoir être admises; mais partout ailleurs ce travail est si sévère et si sage qu'élle n'a pas voulu en faire un crime à l'imagination de l'auteur, d'autant mieux qu'en produisant en trop peut-être elle n'a nui en aucune façon aux parties les plus nombreuses qui repondent exactement à la question. Ainsi vous avez vu les descriptions, toujours faites avec grand soin, le diagnostic partout sévèrement établi, le traitement présenté non seulement en détail, mais encore d'une manière tout-à-fait pratique. Enfin les planches si nombreuses et si belles auxquelles l'auteur renvoie à chaque page remplacent admirablement des observations, et sans doute à vos yeux comme à ceux de vos commissaires, elles impriment à ce travail un cachet essentiellement clinique.

Post varios casus commentatio laureata in manus meas rediit; jam novo eam subjeci examini, et quod de iritide de ejus natura causis et medela ultimis duobus annis expertus fueram, notavi. Aliorum medicorum experientia et observationibus usus quidem sum, inprimis autem quae ipse videram scripsi. Neque morborum quos observavi historias singulas adjeci, neque titulos librorum iritidem tractantium; illae lectoris patientiam excruciant, hi ad tractatum practicum non pertinent. Grato animo profiteor me ab aliis didicisse, aliquid autem et meo studio vindico, id quod e proprio quasi penu desumtum hic profero. Monographiae titulum opusculum hoc non postulat, sed appetit gloriolam iritidis, gravissimi oculorum morbi, ita tractatae, uti artis hodiernae dignitas postulat. Ut societas medico-practica omnes imagines quas commentationi meae addideram in aes incidendas curaret, et ut hanc ipsam typis inprimeret, magopere optavi; eo magis doleo illam propter sumptus inde orituros quae optaveram recusasse*), quia ab artis sculptoriae excellentia, quae Lutetiae Pasisiorum exercetur, tabulae eximiae pulchritudinis jure exspectari poterant, et quia persuasum habeo, in nulla alia parte medica dortrinam clinicam magis augeri mutuo descriptionum et imaginum connexu, quam in ophthalmopathologia. Sic coactus fui meis impensis commentationem hanc edere; octodecim tantum figuris pictis ornata prodit, plures adjicere non necessarium videbatur. Ubi enim imaginibus ad commentationis hujus studium illustrandum opus esse videbitur, Lector benevolus illo meo opere uti poterit, quod de morbis oculi humani edidi, et quod inscribitur:

„Klinische Darstellungen der Krankheiten und Bildungsfehler des menschlichen Auges, der Augenlider und der Thränenwerkzeuge nach eigenen Untersuchungen. Theil I. Berlin 1838. in Fol. mit 377 illum. Figuren. Theil II. Berlin 1839. in Fol. mit 210 illum. Figuren."

Ceterum nihil magis opto, quam ut non solum oculistae sed et medici opusculum hoc studio suo dignent. Iridis enim nobilissimi hujus organi inflammatio morbus est omnium medicorum attentione dignissimus, et multum abest, ut cognitio ejus eum perfectionis gradum attigerit, qui attingi debet. Discussis veteris ignorantiae tenebris diligentius iridis fabrica

*) Bulletin p. 90.

investigata est, vel minimae partis textura, nexus, ordo et munus sub oculis ponuntur, ad difficiliora et secretiora pathologiae hujus organi capita aditus patet, tot obscura, tot olim ignota mirifice enucleata sunt, et verior perfectiorque iridis physiologia docetur. Nihil ominus tamen altiora adhuc petenda sunt; et haec attingentur, quia ars opthalmiatrica nostris diebus maximis auxiliis adjuta fines suos quaquaversum dilatat. Dubium non est, quin doctrina de iritide in dies crescat et augeatur, si medici diuturna observatione et indefessis periclitationibus iridis statum morbosum lentis interpositae (Lupe) ope examinare et perlustrare haud obbliti fuerint. Pauca haec erant, de quibus Te L. B. monitum volebam, antequam hanc commentationem legeres. His hoc unum addo, me non sine causa latino sermone in scribendo hoc opusculo usum esse, quod in posterum patria lingua reddere novisque studiis et observationibus augere in animo est. Vale L. B. et favere mihi perge!

Scripsi Dresdae M. Maj. A. MDCCCXXXIX.

I N D E X.

CAPUT I.

DE ANATOMIA ET PHYSIOLOGIA IRIDIS (p. 3—5).

Iridis colores, compages, situs et motus — Histologia iridis — Iridis arteriae et venae — Circulus venosus iridis — Nervi ciliares — Membrana serosa iridis — Secretio et resorptio humoris aquei. — Situs iridis in oculo et commercium ejus cum corpore — Functio iridis.

CAPUT II.

DE IRITIDIS NATURA, SIGNIS ET MEDELA IN UNIVERSUM (p. 6—20).

Pathogenia iritidis — Causae iritidis — Dispositio ad iritidem — Utrum in iride exanthemata occurrant nec ne — An iritis metastatica existat — Iritidis origo — Sedes iritidis — De natura iritidis — Iritis recurrit — Iritis in sinistro et dextro bulbo diversa — Iritis apud monoculos — Diagnosis in universum — Variae ejus species — Symptomatologia iritidis — Splendoris structurae et situs mutatio — Morbosa humoris aquei secretio — Mutata pigmenti secretio — Secretiones morbidae in iride — Exsudationes lymphaticae, et puriformes — Abscessus iridis — Ulcera — Vasa sanguifera — Sanguinis exsudatio — Mutationes pupillae et marginis pupillaris — Excrescentiae — Circulus ruber scleroticae — Blepharitis et coryza iritidem comitans — Signa subjectiva iritidis — Photophobia — Ophthalmodynia — Visus debilitas — Decursus iritidis et varii ejus exitus — Atrophia bulbi — Rarefactio iridis — Iridodenosis — Cataracta post iritidem — Hydrophthalmus — Staphyloma scleroticae et amaurosis — Inflammatio iridis morbosae — Medela iritidis in universum — Sanguinis missio — Vitae regimen — Remedia derivantia — Collyria — Inunctiones et sacculorum usus externus — Remedia interna.

CAPUT III.

DE IRITIDE TRAUMATICA VARIISQUE EJUS FORMIS (p. 21—25).

Signa hujus iritidis universalia — Signa sympathica — Exsudationes plasticae diversae — Inflammatio tunicae humoris aquei — Suppuratio interna bulbi — Atrophia bulbi — Vulnera iridis a corporibus alienis in bulbum illapsis — Incisiones iridis longitudinales et transversales — Vulnera iridi ictu inflicta — Iridis a ligamento ciliari avulsio — Iridis vulneratio per excisionem ejus substantiae orta — Iritidis traumaticae migratio ab uno oculo ad alterum — Cura Iritidis traumaticae.

CAPUT IV.

DE IRITIDE SEROSA ET DE VARIIS HUJUS INFLAMMATIONIS SPECIEBUS (p. 25—33).

Symptomata hujus morbi — Iritis serosa abit in keratitidem — Exsudationes in iritide serosa — Exitus varii hujus morbi — Prognosis — Diagnosis — Origines — Cura in universum — Iritis seroso-rheumatica — Symptomata hujus mali — Varii ejus exitus — Genesis — Cura universalis et topica — Iritis seroso-cachectica mixta — Symptomata subjectiva et objectiva — Diagnosis et origo — Cura.

CAPUT V.

DE IRITIDE PARENCHYMATOSA ET DE VARIIS EJUS FORMIS (p. 33—41).

Sedes iritidis parenchymatosae — Causae — Symptomata — Exitus — Iritis parenchymatosa simplex et complicata — Iritis arthritica — Symptomata hujus morbi — Anatomia pathologica — Variae hujus morbi species — Therapia — Iritis syphilitica — Sedes hujus morbi — Symptomata subjectiva et objectiva — Complicatio iritidis syphiliticae cum choroideitide — Iritis syphilitica complicata — Iritides parenchymatosae mixtae — Iritis syphilitico-mercurialis — Iritis syphilitico-arthritica — Iritis syphilitico-scorbutica — Iritis syphilitico-scrophulosa — Iritis scrophuloso-psorica — Iritis scrophuloso-plicosa.

CAPUT VI.

DE IRITIDE SEROSA POSTERIORI SIVE DE INFLAMMATIONE UVEAE (p. 42—46).

Sedes uveitidis — Uveitis secundaria et primaria — Varia uveitidis signa — Exsudationes in uvea — Colorum mutatio in iride — Uveae intumescentia — Symptomata subjectiva uveitidis — Natura et causae hujus morbi — Therapia uveitidis.

EXPLICATIO TABULARUM (p. 47—48).

DE

IRITIDIS

NATURA, CAUSIS ET MEDELA.

CAPUT PRIMUM.

DE

ANATOMIA ET PHYSIOLOGIA IRIDIS.

Externa iridis sanae lustratio miram varietatem colorum et peculiarem compagem offert. Prae ceteris tres circuli colore et structura diversi occurrunt, quorum externus, ciliaris, reliquis plerumque obscurior est atque aliquot fibrillis et plicis peripheriae parallelis notatus apparet; medius eorum lucidior esse solet et fibrillis plicisque radialibus instructus, internus denique sive pupillaris umbrosior sese ostendit, et fibrillis atque plicis numerosioribus constituitur, quae ad pupillae centrum convergunt. Quae quidem plicae apud nonnullos homines infundibuli seu crateris formam habent. Iridis hiatus, plicae atque recessus optime inquiruntur, quando exigua flamma a latere illustrantur; tunc enim, lumine artificioso, paulatim huc, paulatim illuc moto, umbrosae lucidaeque superficies adeo sese excipiunt, ut armato praesertim oculo clarissima iridis vallium et jugorum imago repraesentetur, et infundibuliformis ille iridis ad pupillam recessus exploranti clarissime offeratur. Quod alternam iridis contractionem et expansionem attinet, unde mutabilis pendet pupillae amplitudo, varii hujus functionis gradus diverso modo investigantur. Aut enim luminis et umbrae vicibus, aut obtegendo oculum alterutrum, aut cernendo in propinqua seu in remotiora, aut denique narcoticorum quorundam usu, e. g. belladonnae, pupilla ad dilatationem aut ad coarctationem sollicitatur *). In oculo sano ea scleroticae pars, quae cum iridis circulo externo per orbiculum ciliarem cohaeret, alba est neque ullis vasis tumescit, et sine omni obscuratione in corneam pellucidam cito transit. Quod internam sive anatomicam iridis lustrationem attinet, quae maximi momenti est in pathogeniam iritidos, haec inprimis notanda nobis videntur.

Iridis colores.

Peculiaris iridis compages et situs.

Motus iridis.

Histologia iridis.

Iris membrana est simplex, et si, quod fieri potest, in laminas duas, scilicet in anteriorem seu iridem, et in posteriorem seu uveam disjungitur, hoc artis non naturae opus est. Propago choroideae, ut permulti statuunt anatomici, secundum nostras indaga-

*) Purkinje, J. E. Commentatio de examine physiologico organi visus et systematis cutanei. Vratislaviae, 1833 in 8.

tiones *) iris non est, sed, ut ita dicam, membrana sui juris, arteriis et venis propriis praedita. Peculiaris iridis vita intime cohaeret cum vasculis ciliaribus longis et brevibus, atque horum vasorum expansione membranacea quasi constituitur. Si iridem recentem per macerationem omni pigmento orbatam, quod in omnibus telae partibus occurrit, inprimis autem in uvea magna copia secernitur, microscopii ope contemplaris, sicut membrana cellulosa contexta apparet, in qua fibrae plurimae et a margine externo scilicet ciliari versus marginem pupillarem flexuose decurrunt, exploratione accuratius facta tanquam singulae retis particulae, in adspectum veniunt. Cellulosa iridis tela, tenuis et mollis magna ex parte ab ambitu ejus externo usque ad marginem pupillarem sese extendit, et in nonnullis superficiei anterioris locis rugas variae magnitudinis format; ubi autem ad marginem internum pervenit, in circulum, qui marginem pupillarem constituit, condensatur. Fibras orbiculares, quas profecto adesse multi anatomici affirmant, videre nobis nunquam contigit. Iris igitur plurimis vasculis, nervis atque tela cellulosa contractili in pupillae regione circulum continuum constituente, composita est. Quae quidem iridis tela cellulosa microscopii ope perlustrata in margine pupillari copiosa ac rugae similis apparet, substantia media autem magis est tenuis, quam in margine ciliari. Quod arterias iridis attinet, hae ciliares vocantur, ex ophthalmica prodeunt, circulum arteriosum iridis majorem et minorem formant, peculiaris sunt structurae, et permagnam similitudinem habent cum vasis capillaribus musculorum, tum ad formam externam et decursum, tum ad functionem, quae in iridis sicuti in musculorum vasis celerrimae expansionis et contractionis alternis vicibus constituitur. Decursus horum vasorum, quae iridi naturam erectilem dant, pulcherrimum praebet adspectum. Iris venas permultas habet; hae venae cohaerent cum canali proprio circulari, qui in interiori scleroticae facie, ubi haec membrana corneam attingit, conspicitur **). Canalis hic circularis sinus est iridis venosus, sinubus durae matris comparabilis. Prodeunt ex venoso hoc iridis circulo venulae plures eaeque tenues; venas ciliares anteriores et posteriores has vocare solent. Haec vasa venosa in venam ophthalmicam, facialem, et in venam cerebralem transeunt.

Iridis tela propria.

Arteriae iridis.

Venae iridis et circulus venosus.

Quod ad nervos iridis attinet, hos ciliares esse, notissimum est. Prodeunt maxima ex parte e ganglio ophthalmico, pauci eorum e nervo nasociliari oriuntur, et sclerotica perforata in externa choroideae facie usque ad orbiculum ciliarem currunt; hinc in iridem, orbiculo ciliari relicto, radices suas spargunt, et ita quidem, ut hae intimum ineant invicem sese conjungendo commercium.

Nervi iridis ciliares.

Membrana humoris aquei corneae et iridi interposita, tenerrima, tenuissima ac pellucidissima est, atque arctissime cum pariete iridis anteriori cohaeret. Perfectam membranarum serosarum naturam, ut tunicae serosae pulmonum et cerebri, prae se fert. Sicuti enim pleura pulmonalis cum pulmonum superficie intime concreta separatim demonstrari non potest, eodem modo iris a membrana humoris aquei arctissime obducitur. De hujus mem-

Membrana serosa iridis, s. humoris aquei.

*) Confer Arnold. Anatomische und physiologische Untersuchungen über das Auge des Menschen. Heidelberg 1832. in 4. Mit Abbildungen. p. 70 — 80.

**) Vide Arnold l. l. Tab. I. fig. 9.

branae natura quamvis complures anatomici disputent *), quum superficies anterior iridis villosa appareat, accuratius hujus rei examen, membranam humoris aquei re vera adesse, ut jam Demours ostendit, satis arguit. In foetus et neonatorum oculis dissectis membranam humoris aquei a cornea ad iridem transire et hujus organi anteriorem faciem obducere, mox convincimur. Id autem constat, illam membranam in situ ejus diverso non ejusdem naturae esse, quum quae corneam obducit pellucidissima ac laevissima, et quae iridi annexa est, villosa ac minus pellucida sit. Villosus ejus adspectus a villis tenuissimis in anteriori iridis superficie et a vasculis hujus organi tenerrimis pendet. Nunquam membranam humoris aquei cameram oculi posteriorem intrare, observavimus, licet, exploratione accuratiori instituta, quisque intelliget, faciem iridis anteriorem usque ad marginem pupillarem ab illa obduci. Haec quidem membrana secretioni humoris aquei praeest. Posterior autem iridis facies pigmentum nigrum secernit. Utraque sic iridis facies, etsi secretoria, diversos tamen exsudat humores. In iridis facie anteriori, quam arteriosam vocaverim, materies serosa sanguinis e reticulo vasculoso, tenuissimo et tenerrimo stillat; in posteriori iridis pariete, quam venosam nominaverim, in uvea carbonem et ferrum secernuntur, quae pigmentum nigrum constituunt. Quod ad resorptionem humoris aquei attinet, hanc lamina serosa corneae exercet.

Secretio et resorptio humoris aquei.

Marginem iridis ciliarem orbiculus ciliaris cum interna corneae et scleroticae facie eo loco conjungit, quo utraque membrana invicem cohaeret. Externum hujus vinculi vestigium secundum nostras observationes circulus conjunctivae format **). Uvea, posterior iridis pars, processus ciliares attingens, per circularia fila coronae ciliaris, quae capsulam lentis processibus ciliaribus annectit, commercium intrat cum systemate lentis, inprimis autem cum capsulae pariete anteriori. Vocavimus hanc partem, de cujus dignitate pathologica infra sermo erit, orbiculum capsulo-ciliarem ***). Ceterum iris per arterias ciliares, quae ex arteria ophthalmica, ramo carotidis cerebralis internae, oriuntur, cum circulo sanguinis majori cohaeret, et per nervos, quibus gaudet, nervi sympathici imperio subjecta est.

Situs iridis in oculo et commercium ejus cum corpore.

Quibus quidem omnibus rite examinatis satis elucet, iridem, nobilissimum hoc organon, diversas easque graves exercere functiones; non solum enim humoris aquei et pigmenti nigri secretioni, quae ambo visum adjuvant, praeest, sed etiam pupillae constrictioni providet, ne retina vehementiori lucis vi damnum capiat; juvat deinde in conspiciendis rebus extrinsecus oblatis, vel remotis, vel propinquis; pupilla enim in contemplatione rerum remotarum dilatatur, constringitur autem, si oculus res propinquas intuetur. Efficitur denique iridis officio, ut res extrinsecus oblatae subtilissime distinguantur ab oculo. Jure igitur contendi posse nunc puto, iridem esse membranam vasculoso-serosam, quae peculiari gaudet fabrica, et propria fruitur vita.

Functio iridis.

*) Confer: Unna. M. A. De tunica humoris aquei commentatio anatomico-physiologica et pathologica. Heidelbergae, apud Mohr. c. II. Tab. aen. in 8. 1836.

**) Entzündung des Orbiculus ciliaris im menschlichen Auge. Rust's Magazin der gesammten Heilkunde. Band XXX. p. 240—261.

***) Der Orbiculus capsulo-ciliaris, eine Verbindung der Ciliarfortsätze mit der vordern Linsenkapselwand. Dr. v. Ammon. Zeitschrift für Ophthalmologie. Bd. I. p. 1—9.

CAPUT SECUNDUM.

DE IRITIDIS NATURA, SIGNIS ET MEDELA IN UNIVERSUM.

Iridem inflammari, experientia docet. Iritis hic morbus vocatur. Nostris diebus accuratior ejus cognitio orta est, qua veteres medici plane carebant. Debetur haec anatomicis examinibus, quae de iridis structura instituta sunt, indefesso deinde ophthalmiatrorum multorum studio, progressibus denique, quos pathologia in universum fecit. Ad majorem autem perfectionis gradum evehi potest et debet doctrina de hoc morbo anatomiae pathologicae ope, quae in oculo pellucido viva quasi occurrit, nimis autem hucusque in studiis ophthalmiatricis neglecta jacuit, et frequentiori lentis interpositae usu (Lupe) in examine iridis inflammatae. Iritis morbus est summi quidem momenti et totius ophthalmopathologiae cardo; uti enim iris in medio bulbo sita est et cum gravissimis hujus organi partibus intimum habet commercium, sic doctrina de iritide centrum occupat totius artis ophthalmiatricae. Iritis a duobus causarum generibus excitatur; sunt quidem hae causae internae et causae externae; hae sunt vulnera et ictus bulbi, illae sunt dyscrasiae ut: prava sanguinis constitutio post febres orta, acritudo humorum syphilitica, scrophulosa, variolosa, scabiosa, arthritica, sive rheumatica. Hae dyscrasiae raro sponte iritidem excitant; facile autem et cito hic morbus tunc apud cacochymicos oritur, si solis aestus, calor, ventus, fumus, pulvis, vini potus, anni tempestates, labor improbus et oculorum aciem excrucians vim suam nocuam in visum exserunt. Utrum, sicuti nonnulli medici putant, a colore iridis in universum, inprimis autem a colore fusco hujus organi, major pendeat ad inflammationem dispositio, quam a colore caeruleo, certi aliquid statuere non possumus; saepius autem hunc morbum apud viros, quam apud feminas observavimus, et secundum nostram experientiam iritis raro in infantibns et in pueris occurrit, crebre autem apud illos, quorum aetas provecta est. Iritidem epidemie grassantem nunquam vidimus. Versus finem morborum exanthematicorum iridem inflammari observatur quidem, non dixerim autem, hanc inflammationem exanthema oculi esse. Exanthemata enim in cute oriuntur, et saepius membranas mucosas ab initio, raro membranas serosas versus finem afficiunt; harum autem membranarum affectiones exanthemata vocari non debent, sed inflammationes sive irritationes inflammatoriae sive consensuales sunt, quamvis negari nequit, membranas mucosas in decursu exanthematum typo quodam exanthematico imbutas esse. Minus hoc valet de membranis serosis, imprimis autem de membrana serosa iridis; si enim haec versus finem febris typhosae, variolosae, scarlatinosae sive morbillosae afficitur, haec affectio aut exsudatione plastica sive puriformi finitur, non vero uti exanthe-

Causae iritidis.

Dispositio ad iritidem.

Utrum in iride exanthemata occurrant nec ne.

mata desquamatione. Constat porro, iritidem saepius post typhum, post variolas veras, post febrem scarlatinosam et morbillosam occurrere. Talis autem iritis versus finem morborum, quos nominavi, et quidem sub forma serosae sive purulentae oritur, metastatica nominari non potest, si metastasi transmigratio mali ab uno organo ad alterum, morbo primario hac migratione finiente, significatur. Talis iritis morbus est dyscraticus; inde enim fit, quod humores corporis per febres nominatas cacochymice redditi iridem inflammatione corripiunt. Non raro iritis ultimus quasi circulus est in longissima multorum malorum catena; observavi hoc inprimis apud arthriticos aetate provectiores, apud scrophulosos et apud eos, qui inveterata laborabant syphilide; idem accidit apud illos, quibus viscera abdominalia obstructa sunt, sive apud quos vena portarum porta malorum est. An iritis metastatica et exanthematica existat?

Iritis sive ab iride ipsa incipit et in hac sola perseverat, sive ita oritur, ut inflammatio in aliis bulbi partibus orta ad illam transeat, quod propter intimum quem iris habet cum pluribus bulbi partibus connexum facile fieri solet, sive ab hac ad illas migret. Illa iridis inflammatio iritis primaria sive idiopathica, haec secundaria sive sympathica vocatur. Variae sic oriuntur iritidis species et complicationes, de quibus infra fusius nobis dicendum erit. Inflammatio iridem omnem aut partem ejus, iridem sanam aut morbosam inflammatione mutatam corripit; hinc oritur iritis universalis et partialis, iritis simplex et complicata. Duplex morbi sedes esse potest, nimirum membrana serosa anterior, sive posterior, et parenchyma iridis; oriuntur hinc iritis serosa, et quidem iritis serosa anterior et posterior, et iritis parenchymatosa. Non raro autem fit, ut omnes iridis partes una post alteram sive simul inflammentur. Quod ad naturam iritidis attinet, is status est pathologicus, quo iridis vasa propria, et qui in illis morbose accumulatus est sanguis, ita afficiuntur et mutantur, ut iridis nutritio et secretio plus minusve patiantur, et ejus functiones aut valde turbentur, aut plane tollantur. Iritis per plures gradus occurrit; est autem modo symphoresis, sive iridis irritatio inflammatoria, modo inflammatio vera, modo phlogosis fortior hujus organi; a diversis his inflammationis gradibus brevior aut diuturnior pendet hujus morbi decursus, unde iritis acuta et iritis chronica oritur. Iritis saepius recurrit, praesertim iritis acuta circa insignes temporum mutationes. Hoc inprimis in declinatione morbi, si omnia symptomata sese remittunt et evanescunt, observavi. Morbus talis recidivus visui periculosissimus est, et iridis telam citius depravat aut destruit, quam iritis chronica. Iritis saepius in oculo sinistro, ac in dextro, causis internis orta, apparet, et talis iritis vehementior et pertinacior esse solet, ac inflammatio iridis in dextro oculo occurrens; magis etiam ad recidivas inclinat. Accusanda nobis videtur origo carotidis sinistrae ex arcu aortae, unde haec arteria vehementiori gaudet motu et majori sanguinis impetu, ac carotis dextra, quae ex arteria subclavia oriri solet. Raro iritis uno oculo orta ad alterum transit oculum; rarius adhuc in ambobus oculis simul oritur; nihilominus autem ambo observatur. Saepius vidimus iritidem apud istos homines, qui uno oculo obcoecati fuerant, ortam, accelerato cursu ad perniciosum exitum properasse, nimirum ad synizesin, sive ad synechias et atrophiam; apud monoculos igitur iritis periculosior esse videtur, ac apud homines sanos, qui intacta gaudent utriusque bulbi acie.

Iritidis origo.

Sedes iritidis.

De natura iritidis.

Iritis recurrit.

Iritis in sinistro et dextro bulbo diversa.

Iritis in monoculis periculosissima esse solet.

De diagnosi iritidis in universum.

Iritis fortior aut acuta in universum facile cognoscitur; difficilius autem est, de iritide certior fieri, si minor gradus hujus morbi adest, aut si ejus cursus longior et diuturnior est; saepissime autem proh dolor iritis plane fugit observatorem, si debilior inflammatio iridem corripit. Ingens oritur a tali ignorantia damnum, et semel saepius factum est, ut inflammatio chronica iridis pro debilitate visus a nervis oriunda sumta fuerit! Nonnisi oculus armatus optatam et necessariam praebet diagnosin. Pro varia vero inflammationis sede, gradu et natura, pro diversa causarum ratione, pro varia aegroti aetate, sexu et constitutione multiplices oriuntur iritidis differentiae, quas singulas distinguere medicus potest et debet. Longissimam constituunt mutationum seriem varii gradus morbi, quae inter symphoresin iridis simplicem et iritidem acutam jacent. Hoc quidem arduum est, sed ut fiat necesse, tum ad incrementum artis nostrae, tum in commodum aegroti. Hinc magni refert armato oculo inquirere in signa, quae in bulbo et in vicinis hujus partibus occurrunt, et ad anamnesin animum advertere, quae commode ex aegroti aut ex assidentium ore eruitur. Sunt enim cuique iritidi, levi aut peracutae, necessaria et veluti propria signa, in quorum diagnosin medicus ocularius intenta virium et oculi acie incumbere debet.

Variae iritidis species.

Symptomatologia iritidis.

Ad symptomatologiam iritidis tum signa in iride ipsa et in aliis bulbi partibus occurrentia pertinent, tum symptomata, quae e sympathia organi affecti cum aliis corporis partibus oriuntur. Duplex illorum symptomatum, de quibus statim sermo erit, classis est, signa objectiva et subjectiva iritidis; quae objectiva vocantur haec sunt: mutatus iridis color, splendor et situs, mutata humoris aquei conditio, exsudationes morbosae in iridis facie anteriori et posteriori et in ejus parenchymate, mutatio pupillae et motus iridis, turgor in circulo venoso, conjunctivae rubor peculiaris, major aut minor blepharitis. Haec quidem signa sunt pathognomonica iritidis simplicis objectiva; sed ad ingentem catervam facile augentur, si illorum signorum ratio habetur, quae iritidem complicatam concomitantur, si scilicet una cum iride orbiculus ciliaris, processus ciliares, capsula lentis et corona ciliaris, si choroidea, retina, sclerotica et cornea inflammatione corripiuntur; de his signis disseretur, ubi de variis morbi nostri speciebus sermo erit (Cap. tertium). Quod signa subjectiva iritidis attinet, photophobia, iridalgia, et variae visus mutationes nominandae erunt.

Splendoris iridis et structurae fibrosae mutatio.

Sed haec omnia accuratius indaganda sunt. Signis iritidis pathognomonicis mutatus iridis color prae caeteris est adnumerandus. Si iris inflammatione corripitur, color naturalis mutari solet; sic e. g. iris caesia in statu inflammatorio colorem assumit laete viridem, et color natura profundus, inflammatione iridis exorta, in rubicundum mutatur. (Tab. I. Fig. 1. 4. 7. 8. Tab. II. Fig. 5. 6.) Praeter has coloris, qui plerumque turbidus esse observatur, commutationes, splendor iridi integrae proprius disparet, et structura ejus laeta et peculiaris perturbari aut plane deleri solet in iritide. Quae quidem morbosae iridis commutationes facile apparent, si sanum bulbum cum aegroto comparas; in margine iridis pupillari, qui colore mutato ipse condensatur, incipiunt illae et paulatim in marginem iridis ciliarem transeunt. Nunquam autem in morbi decursu proprium pupillae marginem solum affectum observavimus.

Causae hujus mutationis.

Accusamus ut causam coloris in iride inflammata mutati et splendoris deperditi morbosam sanguinis in parenchymate hujus organi accumulationem atque circulationem, et mutatum

sanguinis ipsius statum, unde fit, ut secretio illius materiae, cui sana iris coloris ornamentum debet, aut diminuatur aut mutetur. Singuli enim hujus succi vitalis globuli, ut satis constat, in partibus inflammatis et figuram mutant et colorem. Mutato iridis inflammatae colori semper fere accedit mutatus hujus organi situs. Iris enim inflammatione correpta infundibili formam perdit ad pupillae recessum, et propius ad posteriorem corneae parietem prodit; pendet mutatus hic iridis situs ab iisdem causis, quas in colore mutato accusavimus, nimirum a sanguinis expansi in vasis erectilibus accumulatione, et morboso eorum turgore, unde iris valde intumescit. Situs igitur iridis inflammatae non mutatur, sed iridis parenchyma solummodo intumescentia laborat. Talis iris inflammata saepius strabismum simulat. In primo iritidis stadio humoris aquei secretio morbosa laborat organi, a quo secernitur, conditione; turbulentior enim saepius apparet et copiosior ac in statu normali, unde haud raro leves corneae pellucidae umbrae sese ostendunt, et peculiaris hujus membranae expansio ab ophthalmiatris nimis neglecta apparet.

Mutatus iridis situs.

Perversa humoris aquei secretio.

Pigmentum iridis in quavis iritide mutatur; aut enim parce aut large aut morbose secernitur. Si justo minor pigmenti copia iridis inflammatae vasis exit, pallor colorum oritur et mira visus alienatio; si pigmenti copia per inflammationem augetur, in universum colores fusci fiunt et obscuri; facies et forma iridis ita etiam mutari possunt, ut protuberantiae in illa formentur varii quidem coloris et formae; si denique pigmenti natura per phlogosin mutatur, non potest non fieri, ut color alienetur (Iridallochrosis). Secundum varios iritidis gradus et decursus, secundum variam ejus naturam signa illa plus minusve in oculos observatoris incurrunt. Sic non raro observavi tam largam pigmenti et quidem flavi secretionem in circulo medio iridis, ut hic elevatus stellatam indueret formam, quae tanquam corona pupillae imposita videbatur. (Tab. I. fig. VI.) Saepius porro observavi, inprimis in oculis fuscis, tam largam pigmenti secretionem per totam iridis telam, ut facies ejus anterior pulveris splendidissimi largissima copia adspersa videretur.

Mutata pigmenti secretio.

Ad symptomata iritidis pathognomonica morbosae pertinent secretiones, quae aut massa gelatinosa, aut lympha plastica sive puriformi, aut denique massa sanguinea constituuntur.

Secretio lymphae plasticae, sive, ut alii dicunt, lymphae coagulabilis sive fibro-albuminosae in anteriore et in posteriore iridis facie et in ejus parenchymate occurrit. Haec secretio iridi periculosissima est; nam quamvis statim post secretionem e vasis sanguiferis per se pellucida sit, mox tamen, si non statim in organi nutritionem abit aut resorbetur, spissa redditur et tenax et varios assumit colores. Permultae hinc iridis structurae mutationes oriuntur. Lympha in anteriore iridis parte secreta in formam guttularum jam minori jam majori copia prodit, et modo totam iridis superficiem, modo partem ejus obtegit. Quo minor lymphae plasticae copia est, eo citius in tenacitatem abit vix resolubilem, et, quae antea pellucida fuit nunc semipellucida redditur, et massam format albam aut ex albo-caeruleam. Si major lymphae plasticae copia prodit, difficilius et lentius in tenacitatem et in obscuritatem abit; saepius observavi talem lympham, quae totam fere cameram oculi anteriorem implebat per plures hebdomades, quid quod per plures menses pelluciditatis quandam speciem conservasse; verosimillimum mihi est, talis lymphae naturam magis gelatinosam quam fibro-

Secretiones morbidae.

Exsudatio lymphatica in iride.

albuminosam esse. Talis massa non semper morbose cohaeret cum iride, uti hoc observatur in aliis membranis serosis, inprimis in peritonaeo; sensim sensimque autem et haec secretio in obscuritatem abit; quamvis haec nunquam tantum attingat gradum, quantus in lympha plastica observatur. (Tab. I. Fig. I.) Lympha plastica spissata novas autem patitur metamorphoses; mortua enim non est, sed viva, vasis nutritur sanguiferis recens formatis; hinc quidem non crescit, sed tamen nutritur. In singulis lymphae illius locis secretio nigra jam oritur, hinc puncta nigra, quae pro pigmenti uveae particulis false habentur, tam saepe in synizesi pupillae occurrentia; sed et lutea materies non raro in lympha coagulata secernitur, et quidem majori copia ac nigra; hinc fit, ut non raro lympha plastica flavum colorem tota assumat. Hae coloris mutationes lymphae plasticae inprimis in anteriori iridis parte observari solent. Si lympha plastica intra iridis parenchyma exsudatur, magis obscurum assumit colorem, de quo infra plura dicemus.

Lympha plastica in anteriore iridis facie e vasis sanguiferis secreta varias induit formas secundum varias organi affecti regiones. Sic tubercula parva in margine pupillari oriuntur secundum ordinem quendam aut fila gignuntur, quae a margine pupillari aut ex anteriori sive e posteriori iridis parte proficiscuntur, et has cum cornea sive cum capsula lentis connectunt (Tab. I. Eig. II.); horum filorum singula vel plura variae longitudinis et tenuitatis oriuntur, et varias synechiae species constituunt; nonnunquam autem formam velaminis et retis variae formae variaeque crassitudinis induit lympha plastica; hoc inprimis in regione pupillae observatur, quam non raro tali velamine obtectam videmus post iritidem. Observatur denique non raro inprimis in uveitide et in inflammatione iridis recurrenti, ut lympha plastica formam retis sive formam triangularem habeat, quae pupillam implet et obtegit, sive iridem cum capsula lentis conjungit. (Tab. II. Fig. VI. VII.) Vidi retiforme lymphae plasticae velamen, quod ab iride versus orbiculum ciliarem et ab hoc super externam choroideae faciem sese extendebat.

Exsudatio lymphatica in uvea.

Lympha plastica in uvea secreta semper fere synechiam posteriorem aut partialem aut totalem constituit; haec aut a singulis filamentis pendet, aut a majori lymphae copia; illud artificiali cognoscitur pupillae dilatatione, quae regularem habet formam, hoc videbis ex immobilitate iridis incrassatae, et e cataracta hanc synechiam subsequenti. Nonnunquam lymphae plasticae exsudatio versus processus ciliares et versus choroideam sese extendit, et pupillam nova massa morbosa implet. Pluries oculos tales dissecui inprimis post iritidem traumaticam obcaecatos.

Exsudatio lymphatica intra iridis telam.

Jam vero lympha intra iridis parenchyma non raro secernitur, id quod in omni iridis tela inprimis autem in circulo ciliari et pupillari, rarius in circulo medio fit; iris tunc intumescit, quod quidem inprimis versus pupillae marginem sive versus iridis circulum minorem apparet, et corneae parieti posteriori magis appropinquatur. Mirum in modum faciei exterioris forma et colores iridis mutantur; tela enim viva et erectilis iridis disparet et dura et quasi mortua apparet; colores jam mixti sunt e flavo, albo et nigro, aut e rubicundo et fusco. Talis iris morbosa, si accuratiori observationi lentis interpositae ope subjicitur, incrassata et superficie irregulari apparet. Lympha plastica intra iridis parenchyma exsudata modo guttularum formam modo tuberculorum habet; ejusmodi exsudationes varias formant figuras se-

cundum variam iritidis naturam et originem. Iridoncosin hanc iridis mutationem nominavi*), nunc iridauxesin appello.

Exsudationes puriformes.

Iritidem nunquam suppurationem sequi, quantacunque sit ejus vehementia, et qualiscunque ejus exitus, false a nonnullis medicis perhibetur. Haud raro enim observatur post iritidem puriformis exsudatio in camera anteriori citius aut segnius orta. Hic iritidis exitus imprimis post vulnera iridi et corneae illata, et post vehementes totius bulbi concussiones sequi solet; nonnunquam apud arthriticos iritide laborantes observatur; pendet autem raro ab iritide sola, sed saepius ophthalmitidis partialis sive universalis sequela est. Formam hypopyi induit puriformis haec exsudatio, sive, quod autem raro observatur, abscessum iridis format, qui in oculi cameram anteriorem pus suum effundit. Quod ad rationem attinet, qua iridopyosis in iritide formatur, haec inprimis observavimus. Puris secretio in iride inflammata subito apparere solet, et non raro tunc, ubi morbus remittere videtur; hoc versus noctem semper fere observavi, quae insomnis sive sub auctis doloribus transigitur. Erras si putas, pus statim ab initio hypopyi formam induere; singulis floccis suppuratio incipit, et quidem versus internam et inferiorem iridis partem; hi quidem in iridis membrana serosa prodeunt et in humore aqueo dissolvuntur, unde hic turbulentus apparet; secretione puris aucta, haec materies fundum camerae anterioris oculi plus minusve implet et hypopyum oritur. Pauci pro dolor medici hypopyi orientis vestigia norunt, quae accurata solummodo iridis inflammatae exploratione lentis interpositae ope instituta cognoscuntur. Una cum hypopyo corneae ulceratio et onyx nonnunquam oriuntur, sive hae illud sequuntur. Hic status morbosus periculosissimus est, a quo vel disrumpi vel exedi vel ulcerari tunicam corneam vidimus, ita ut humores effundantur, effluant et insanabilis oriatur caecitas per staphyloma subsequens.

Abscessus in iride inflammata.

Altera suppurationis species in iritidis decursu est formatio abscessus in iridis parenchymate. (Iridoncosis.) Haec in iritide partiali observatur, modo in margine pupillari modo in margine ciliari; semper autem prope ad vasa vorticosa occurrit et flavi coloris esse solet; tumor magnitudine varius est, modo planior modo eminentior, cave ne talem abscessum iridis excrescentiam esse putes; facile naturam hujus mali cognosces, ubi ad vasa iridis abscessum cingentia oculum intenderis. Raro absorbetur talis iridoncus; saepius fit, ut iridis abscessus rupturam patiatur, et materiam puriformem in oculi cameram anteriorem effundat, unde tunc hypopyum secundarium et quidem parvum oritur. Abscessus aperti parietes statim post rupturam huc illuc in oculi camera anteriori floccorum instar moventur, sensim sensimque autem resorptione et contractione disparent. Abscessus loco materia plastica aut flava aut nigra aut alba prodire solet; hinc nonnunquam synechia anterior oritur, sive macula nigra seu e flavo-alba seu flava in iride apparet. Tales maculae nigrae naturam pupillae facile mentiuntur; persuasum mihi habeo, illos observatores, qui post iridis abscessum novam pupillam oriri posse contendunt eamque vidisse perhibent, ma-

*) Confer Klemmeri dissertationem: De Iridoncosi. Dresdae apud Waltherum. Accedit tabul. in 8. 1836. p. 73.

culam talem nigram cum pupilla confundere. Vero simile nobis est, loco abscessus iridis calcareas formari posse excrescentias, propria autem experientia hac de re caremus. (Tab. I. Fig. II.)

Ulcera in iride inflammata.

Ulcera in serosa iridis parte non observavi, nisi ea quae abscessus rupturam sequuntur; talia ulcera autem hoc nomen vix merentur; citissime enim iridis abscessus ruptura aperti lympha plastica sanari solent. Operae autem pretium erit, in illud animum et oculos vertere, ut certi aliquid pathologia de iridelcosi statuere discat. Si ex anologia concludere licet, ulcera in serosa iridis parte non occurrunt; in serosis enim membranis ulcera oriri non solent; negare autem mallem, exulcerationem parenchymatis iridis obvenire posse, si hoc per suppurationem aliqua in parte destructum fuerit, et si abscessus dehiscit.

Vasa sanguifera in iride inflammata.

In iridis inflammatae facie anteriori non raro vasa sanguine repleta conspiciuntur; facile illa cognosces, si bulbum vitro interposito examinas. Variae magnitudinis et varii decursus, varii denique coloris vascula haec esse solent secundum varias, quas habent sedes, et secundum variam eorum originem. Vidi vasa sanguifera in iritide serosa, et in iritide parenchymatosa, vidi denique, si iridauxesis adfuit. (Tab. I. Fig. IV.)

Vascula in iritide serosa occurrentia tunc sese manifestant, ubi haec iritis chronicum init decursum, et ubi membrana serosa hypertrophia affici incipit; haec vascula in margine ciliari in conspectum veniunt et flexuose decurrunt versus marginem pupillarem, ubi ita disparent, ut difficillime cognosci possit, utrum versus uveam tendant, an in iridis parenchyma intrent; sunt vascula semper nonnulla, quorum decursus brevis est; plurima autem e regione orbiculi ciliaris prodeunt et versus pupillam eunt; raro videbis, talia vasa ramos emittere ad truncos vasorum vicinorum. Haud raro his vasis sanguis exsudatur, unde decoloratio iridis aut maculae hujus organi, aut humoris aquei turbatio oritur; saepius autem his vasculis lympha plastica secernitur varias induens formas variosque colores. In totum disparent haec vascula.

In iritide parenchymatosa vasculorum sanguiferorum pulcherrimum rete non raro statim morbi initio vidi; obvium hoc fieri solet aut in media iride aut versus marginem ciliarem; in hac iritidis specie vascula sanguifera facile cognosci non possunt, quia sub membrana serosa jacent et in ipso parenchymate radices agunt; non nova sunt vasa sanguifera, sed vasa propria iridis sanguinis impetu distenta eoque repleta. Temporis spatium, quo haec iridis vasa sanguine repleta in conspectum veniunt, citissime transit, id quod in initium cadit iritidis parenchymatosae; ubi exsudatio incipit, pulcherrimo huic adspectui finis imponitur.

Non raro autem fit, ut versus finem iritidis parenchymatosae, ubi haec in iridauxesin abiit, nova vasa sanguifera in facie anteriori degeneratae iridis oriantur; haec flexuose intra morbosas iridis prominentias decurrunt, caerulei sive e rubro-nigri sunt coloris, et non raro ita sanguine distenduntur, ut aut per diapaedesin aut per diabrosin haemophthalmos oriatur. Tales varices non raro circulum constituunt, qui versus marginem pupillarem in conspectum venit, et quo singuli ramuli exeunt in cameram posteriorem per pupillam sese propagantes.

Sanguinis exsudatio in iride inflammata aut minori gradu aut majori occurrit, aut pura exstat aut mixta est cum lympha fibro-albuminosa, sive cum pure. Minor sanguinis copia saepissime exsudatur cum lympha plastica, unde haec subrubrum hinc illuc induit colorem; si cum pure sanguis secernitur, hoc flavius apparet; guttatim sanguis in iride apparet, sed tam lente, ut talis gutta in ea iridis parte qua apparuit, maneat, et in maculam nigram exsiccetur; fit autem, ut gutta guttam sequatur in pluribus iridis partibus, ita ut hae oculi cameram anteriorem brevi temporis spatio plus minusve sanguine impleant et haemophthalmos oriatur. Nonnunquam parenchymatosa exsudatione sanguinea formae fibrillarum sive radiorum otius aut citius oriuntur, ita autem, ut hinc neque pelluciditas humoris aquei turbetur, neque haemophthalmos oriatur. Secretio sanguinis in iride inflammata e novis sive distentis vasis sanguiferis efficitur et, uti secretio puris sive lymphae fibro-albuminosae, signum est certissimum, oeconomiam iridis valdopere esse turbatam. (Tab. I. Fig. III.)

Sanguinis exsudatio in iride inflammata.

Saepissime sanguis exsudatus ab iride resorbetur; hoc inprimis tunc observatur, ubi iris sana inflammatione simplici correpta fuit; ubi autem iridis parenchyma pluribus inflammationibus jam affectum fuit, ubi natura iritidis dyscratica est, ubi inflammatio ab initio acuta saepius recurrit, sanguis exsudatus raro resorbetur, sed in colorem fuscum seu nigrum mutatur, unde maculae nigrae plus minusve serpentes oriuntur, sive denique ad iridanxeseos genesin multum confertur. Nonnunquam sanguis in ipso parenchymate iridis effunditur. In hypoaemate sanguis ita sese habet, ut sanguis e vena secta; in duas enim partes in serum et in cruorem disjungitur, hic fundum versus jacet, illud supra hunc apparet; hic profundum illud clarum habet colorem; serum celerrime resorberi solet. (Tab. I. Fig. III. VIII.)

Accidit nonnunquam, ut in iride inflammata diversa hujus morbi stadia et diversae exsudationum species simul occurrant; fit hoc, si inflammatio acuta in iride saepius recurrit, si decursum chronicum facit, et si una iridis pars post alteram phlogosi corripitur, si denique natura inflammationis malae notae est; vidimus in tali iride morbosa simul synechiam anteriorem e lympha plastica ortam, ecchymosin, abscessum, hypopyum et melanosin. In tali casu inflammatio semper ad iridanxesin abit, et in pessimam finitur iridis metamorphosin. (Tab. I. Fig. V. VIII.)

Variae exsudationum species simul in iride inflammata occurrunt.

Pupilla in iritidis decursu varias mutationes pati solet, quae tum ejus formam spectant, tum colorem et habitum marginis pupillaris. Forma pupillae nonnunquam ovalis, oblonga sive angulata apparet; nonnunquam mydriasi laborat, nonnunquam myosi; haec in iritide primaria adesse solet, illa in iritide secundaria. Pendent hae mutationes ab alienata quam iris per inflammationem patitur vitalitate, a mutato parenchymatis statu, et a synechiis, quae non raro inter uveam et capsulam oriuntur; secundum nostras observationes autem certi quid de morbosa pupillae forma singulis iritidis speciebus peculiari statui nequit. Necessarium nonnunquam est, belladonnae usu morbosam pupillae formam intimius explorare; artificiali enim hac amplificatione pupillae et contractione parenchymatis iridis de statu telae iridis, de vitalitate nervorum ciliarium, de synechia posteriori, quae saepius adest quam statuitur, medicus ocularius certior fiet.

Mutationes pupillae et marginis pupillaris in iritide.

Margo pupillaris in iritidis decursu affici solet; non raro obscurior est, ac in

statu naturali et pigmento nigro ita tinctus, ut dentatus sive serratus appareat; talis margo autem parenchymatis jacturam non patitur, margo enim naturalis adest, serratus sive dentatus solummodo apparet propter pigmentum nigrum copiose secretum et forma dentata praeditum. Simul cum hac pupillae metamorphosi non procul a margine pupillari, unius vel duarum linearum distantia ab hoc iris circumstringitur (Iridoperisphinxis), unde circulares oriuntur plicae. (Tab. II. Fig. II.)

Non raro autem margo pupillaris, si accurate examinatur, inaequalis est; hoc inprimis in irritatione inflammatoria iridis, sive in iritide chronica et inprimis in caesiis oculis observatur, ubi pigmentum nigrum minori copia secernitur. Tunc prolongata apparet marginis pupillaris particula quaedam et quidem acuformis, versus centrum pupillae tendit, et synechiam partialem posteriorem constituit. Nonnunquam prope ad talem synechiam tuberculum flavum apparet. Si plures in margine pupillari oriuntur synechiae posteriores, multangulam formam pupilla ostendit.

Notatu dignum nobis esse videtur, in interna corneae parte, quae tali protuberantiae iridis respondet, nonnunquam majores aut minores obscurationes occurrere. In iritide secundaria, ubi enim iris inflammatione corripi incipit, quae a choroidea ad illam transiit, pupilla serratum marginem et ab initio formam habet oblongam, quae sensim sensimque magis hiat, et denique in mydriasin completam abit; talis iris magna laborare solet colorum mutatione et inprimis majori aut minori melanosi. (Tab. I. Fig. VII.)

Tubercula in circulo pupillari et in ejus margine.

In iritide parenchymatosa chronica non raro tubera sive potius tubercula in circulo iridis pupillari apparent, et in ejus margine. Flavi sive fusci coloris et variae formae variaeque magnitudinis sunt. Circuli pupillaris tubercula plerumque prope ad ejus marginem sita sunt, et facile cum maculis flavis iridis confunduntur; cognoscuntur autem, si iris a latere conspicitur, tum enim illa in cameram anteriorem prominere sine multa opera videbis; non multum autem prominere possunt, quia parvi globuli sunt, quae dimidiam lineam vix superant.

Multo saepius autem fit, ut tubercula in margine pupillari appareant; horum duplex sedes esse potest, aut enim in margine ipso crescunt, aut radices in uvea habent et ita versus pupillam crescunt, ut in ejus margine appareant et inde in oculi cameram anteriorem promineant. Talia tubercula condylomatum formam habent, radix enim tenuis esse solet et caput largum et rotundum. (Tab. II. Fig. IV. VI. VII. VIII.)

Si margo pupillaris sedes horum tuberculorum est, haec in humore aqueo huc illuc fluctuant, dum varios sequuntur oculi motus (Tab. II. Fig. IV.); nonnunquam autem tam firme cohaerent cum anteriori iridis facie, ut cum maculis iridis facile commutentur. Aliter res se habet, si tubercula ex uvea prodeunt; tunc corpuscula fusca seu flava rotunda apparent prope ad posteriorem marginis pupillaris faciem, quo comprimi fere videntur; raro unum tantum tuberculum observatur, quinque, septem usque ad decem in circulo pupillari vidi. Talia tubercula semper fere synizesin pupillae, sive synechiam posteriorem completam et sic tuto caecitatem provocant. Saepissime evenit, ut, dum in uvea tubercula nascuntur et in anteriorem bulbi cameram serpunt, membranulae triangulares ad marginem

in anteriore iridis parte ciliarem larga basi gignantur, et sicut pterygium acuminibus versus centrum vergentibus capsulae centrum petant, ita ut sensim sensimque pupilla pseudoplasmatibus variis tota impleatur ejusque margines intime cum capsula lentis cohaereant, unde cataracta oriri solet. Pupillae forma rotunda nonnunquam manet, et tunc stellatum conspectum praebet (Tab. II. Fig. VI.); saepius autem fit, ut forma rotunda in oblongam sive in angulatam abeat. (Tab. II. Fig. V.)

Circulus ruber in sclerotica prope ad corneam obvius. Varia ejus sedes et natura.

Variae originis est circulus quidam ruber scleroticae prope ad corneam in iritide obvius, residet enim aut in annulo conjunctivae, aut in extremo scleroticae fine, aut in orbiculo ciliari, aut in circulo venoso iridis. Rubor oculi internus, qui iritidem concomitari solet, a sclerotica proficiscitur et tanquam zonula rubra corneam cingit. Hoc sub initium iritidis inprimis observatur; ea enim pars scleroticae anterior, quae corneam tangit, laete rubicunda apparet propter plurima vascula, quae per conjunctivam nullam metamorphosin subeuntem conspiciuntur. Rubor ille in sclerotica inflammata id peculiare habet, quod vascula ad finem scleroticae conspicua directione recta corneam attingunt, ibique ramificationibus formatis circulum circa corneam subrubrum constituunt. Inflammatione iridis crescente et scleroticae rubor et dilatatio horum vasculorum augentur; jam raro conjunctivae vascula, quae coloratione coccinea et majori ambitu et superficiali situ a vasculis scleroticae differunt, in parte oculi anteriori dilatantur, ejusque ramificationes minutissimae et maxime confertae rubori scleroticae laeto innexae circulum istum rubrum corneam cingentem augent.

Nonnunquam corona rubra corneam cingit; hujus vascula subito in corneae margine disparent et versus partem internam bulbi laetiores colorationes assumunt. In iritide peracuta coloratio hujus coronae ex profundo rubra est, et pro gradu dilatationis vasorum conjunctivae reliqua bulbi superficies coloratione laete rubicunda utitur. Illius coronae vasculosae origo, progressus et gradus exitusque tantummodo ab iritide ipsa dependent; hac enim durante corona ista perdurat, illa remota sensim sensimque evanescit. Pendet vasculosus hic iridis circulus tum a conjunctivae annulo (pag. V.), tum vero etiam ab orbiculo ciliari, qui, ut alio loco demonstrabimus, saepissime una cum iride sive prius inflammatione corripitur. Alia est origo caerulei cujusdam circuli, qui in iritide nonnunquam corneam cingit; hic conjunctivae et scleroticae vasa non intumuerunt, scleroticae autem pars prope ad corneam sita circulum venoso sanguine impletum ostendit! Mirum hoc phaenomenon a circulo iridis venoso magna sanguinis copia impleto efficitur.

Blepharitis et coryza iritidem comitantur.

Haud raro iritidem blepharitis comitatur; palpebra tunc paulisper rubet et tumet, et dolore quodam levi et gravitatis sensu, nonnunquam etiam pruritu afficitur; pluries vidi in tali palpebra inprimis versus tempus matutinum secretionem spumae albae; nonnunquam major aut minor humoris salsi atque acris fluxio adest in naribus, et urentis lacrymationis ubertas. Nonnunquam pruritus e naribus ad palatum descendit, et crebra subsequuntur sternutamenta! Si iritis a repentina causa originem duxit, tanto nonnunquam oculus impetu invaditur, ut e sede sua quasi depellatur; sed hoc solummodo in iritide complicata, ubi panophthalmitis incipit, observatur.

Signa subje-

Sufficiant haec de signis iritidis, quae objectiva vocantur. Quod ad symptomata

ctiva iritidis. attinet iritidem comitantia, quae a sensu aegroti proficiscuntur et quae subjectiva nominantur, photophobia, dolores bulbi et visus debilitas prae caeteris occurrunt.

Photophobia. Photophobia primis iritidis stadiis occurrere solet, ac tum quoque plus minusve perseverat, quum, pupillae et iridis integritate diminuta, lucis perceptio minuitur.

Haec photophobia tum palpebrarum nictitatione tum bulbi subitanea rotatione versus marginem orbitalem superiorem, ubi palpebrae aperiuntur, sese ostendit; pendent haec signa a statu lucis; si enim haec fortis est, tunc photophobia crescit, ubi haec minor, tum diminuitur. Idem se habet cum ophthalmodynia.

Ophthalmodynia. Dolores in iritide occurrentes diversos attingunt gradus; nonnunquam enim iritis vehementissimo et fere intolerabili bulbi et orbitae dolore stipatur, quo aegroti per dies complures, nulla intermissione exorta, percruciantur; interdum vero etiam tum in iritidis chronico tum acuto decursu ophthalmodynia exigua est. Qui quidem dolores noctu inprimis summum vehementiae fastigium assequuntur, horumque sedes modo in superciliorum regione, modo in temporibus, modo in genis est; ossibus hic quasi insident. Sub tali iridalgiae paroxysmo in iride inflammata exsudatio materiae lymphaticae aut puriformis oriri solet. Iritidem sine dolore nunquam observavi.

Visus debilitas. Iritide ineunte visus debilitas major aut minor occurrit, et varios gradus percurrens paulatim ita increscit, ut aegrotus omni videndi facultate sese orbatum esse putet. Nonnunquam videndi facultas majori aut minori velamento obnubilata est. Si gravissimus hic oculi morbus retinam afficit, id praeter ophthalmodyniam muscis, pulvisculis aliisque incertis simulacris ante oculum motis ostenditur.

Signa iritidis generalia. Symptomata in iritidis decursu in corpore occurrentia, quae generalia vocamus, haec fere sunt: febris, capitis dolores, pervigilium, pulsus plenus ac fortis, lingua albida et sicca, nausea, cibi fastidium atque alvi obstructio, nonnunquam vomitus. Quae quidem symptomata ipsa pro varia aegroti constitutione, pro vario iritidis statu et causa modo adsunt, modo deficiunt, modo diversa apparent; a sympathia oriuntur, quae per nervum sympathicum, quocum nervi iridis ciliares commercium habent, iridi intercedit illisque organis, quae assimilationi et nutritioni corporis inserviunt.

Decursus iritidis et varii hujus morbi exitus. Iritidis decursus semper fere per hebdomades durat, rarissime enim in resolutionem abit, si summum fastigium assequitur, haud raro per menses; periculosos tunc semper habet exitus. Praeter synizesin et synechias aliasque mutationes, de quibus jam sermo fuit, iris inflammata in atrophiam bulbi, in rarefactionem iridis et in alias abit metamorphoses, quarum examen institui jam debet.

Atrophia bulbi post iritidem. Iritidem haud raro atrophia bulbi aut major aut minor sequitur. Si una cum iride cornea onyge sive hypopyo affecta fuerat, non raro rupturam corneae et effluvium humorum atrophia bulbi completa excipit; de hujus autem atrophiae specie sermo hic non est; disserimus de atrophia bulbi iritidem excipiente; haec in eo consistit, ut iritide finita bulbus justo minor revera appareat. Talis oculus corneam praebet non rotundam, sed fere oblongam; iris obscura esse solet, pupilla non omnis rotunda, sed huc illuc angulata appareret et sursum vergit. Corneae conjunctio cum sclerotica normalis non est; illa enim eo

loco, quo in hanc transit, circulum formare solet album gerontoxonti plus minusve similem; talis circulus ex inflammatione oriri solet, quae una cum iride orbiculum ciliarem occupavit et in hoc atrophiam aut condensationem provocavit. In hujus organi detrimentum anterior bulbi forma et facies mutantur, et naturalis bulbi amplitudo diminuitur.

Rarefactio iridis iritidem sequens.

Inter iritidis sequelas nonnunquam iridis atrophia observatur. De atrophia iridis, sive ut dicere mallem, de ejus rarefactione in universum perpaucum constat. Vidi autem hunc iridis morbum et, quamvis hoc raro hucusque tantum mihi accidit, de ejus natura tamen paulo certior factus sum. Hic morbus, quem nonnisi in oculis caeruleis vidi, in eo consistit, ut tela propria iridis, nescio, utrum secretione diminuta an resorptione aucta tenuior ac in statu normali appareat; hinc motus iridis vel diminutus vel plane sublatus, color ejus sueto pallidior et quasi mortuus est, pupula denique minor et margines ejus inaequales apparent. Pigmentum nigrum plus minusve deest, sive ita pallescit, ut iris cinereum induat colorem; semel prope ad marginem pupillarem substantiae defectum observavi in iride ipsa (Tab. II. Fig. IX.). Rara haec iridis affectio inprimis irritationis chronicae sequela esse videtur, et apud vetulas et apud senes occurrit; pluries autem in pueris scrophulosis vidi, quorum bulbi vulnera perpessi fuerant. Iridodenosis cum hoc morbo nonnunquam conjuncta est, de qua statim sermo erit, et nonnunquam observatur, ut una cum hoc morbo cataracta occurrat. Valdopere optandum est, ut natura hujus affectionis et accurata observatione et, ubi fieri potest, examine anatomico-pathologico intimius exploretur. Iridaraeosis nobis audit.

De iridodenosi post iritidem.

Iritidem chronicam non raro iridodenosis sequitur. Iridodenosis nobis is iridis motus est, ubi secundum varios bulbi motus iris modo versus corneam modo versus lentem sine pupulae mutatione fluctuat; haec fluctuatio nonnunquam tremoris habitum induit, tunc difficulter distinguitur, utrum talis tremor omne iridis parenchyma occupet, an in singulis ejus partibus sedeat. Non raro cum hac iridis fluctuatione, quae cum hippo confundi non debet, minor aut major capsulae lentis obscuratio et quidem in anteriori ejus pariete occurrit; saepius una cum hoc morbo cataracta observatur natatilis. Nihil certi de harum iritidis sequelarum natura constat; verosimile est, iridodenosin et cataractam natatilem inprimis tunc oriri, ubi in iritidis chronicae decursu una cum iride lentis capsula et orbiculus capsulo-ciliaris inflammatione correptae fuerunt, et ligamentum hoc suspensorium capsulae resorptione morbosa inflammationem subsequenti dilaceratur. Nihil aliud jam fieri potest, quam ut lens crystallina una cum capsula, majori aut minori obscuratione affecta, situm naturalem mutet, et aut fundum bulbi petat, aut huc illuc post pupulam fluctuet.

Cataracta iritidem subsequens.

Iritis haud raro in cataractam abit. Hoc tunc fieri solet, ubi phlogosis simul cum iride anteriorem capsulae parietem invasit (Iridoperiphakitis). Haec rarissime in resolutionem abit, in obscurationem autem telae pellucidae hujus organi finiri amat. Talis obscuratio raro totalis est, saepius autem localis, et singulis maculis iisque albis atque forma rotunda componi solet (Tab. II. Fig. II.). Hujus cataractae origo inprimis in iritide serosa posteriori observatur, de qua ultimo hujus opusculi capite accuratius agetur. Alia autem facile observari potest armato oculo cataractae species, quippe quae ab exsudationibus morbosis uveae

seu marginum pupillarium originem ducit. In tali cataracta qnae iritidem sequitur obscuratio parietis anterioris capsulae non periphakitidis effectus est, sed per contactum materiae plasticae in uvea sive in margine pupillari secretae oritur. Talis cataracta insanabilis non est, et medicus, qui hoc morbi genus gradu forma et colore valdopere variabile bene cognoscit, optime illi medebitur. Est autem insanabilis cataracta illa, quae ex iritide cum choroideitide complicata oriri amat, et cujus imagines in figura septima, octava et nona tabulae primae hujus opusculi conspicis; talis cataracta glaucomatosa esse solet.

Hydrophthalmus, staphyloma scleroticae et amaurosis.

Varii praeterea iritidis exitus observantur, qui visui periculum inferunt. Inter hos eminent choroideae et retinae affectiones; hae inprimis tunc observantur, ubi una cum iridis inflammatione sive statim post hanc choroideitis orta fuerit, sive ubi phlogosis ab iride in scleroticam, orbiculum ciliarem, in processus ciliares et in retinam transiit, sive in panophthalmitidem mutata fuit. Hae iritidis sequelae varios constituunt morbos, de quibus accuratius loqui locus vetat et occasio; dixisse sufficiat, hos morbos varias esse amauroseos species, nimirum hydrophthalmum et staphyloma scleroticae.

Inflammatio iridis morbosae.

Silentio praeteriri nequit, iridem phlogosi semel aut saepius correptam ad novos inflammationis insultus mirum inclinare. Hoc inprimis apud dyscraticos observatur. Iritis ita recurrens in iride destructa mirum praebet adspectum, qui secundum aetatem et sexum aegroti, et secundum naturam dyscrasiae ita variare solet, ut certi quid dici nequeat. In tali casu iridis pigmentum e toto convertitur, secretiones morbidae cujusvis generis aut singulatim aut simul oriuntur, nova vasa sanguifera crescunt, pupulae forma ita mutatur, ut in totum fere evanescat, ut brevi concidam, pulcherrima iridis structura jam cujusvis inflammatoriae destructionis genere sic deletur, ut loco nobilissimi hujus organi tristissimae ruinae, sepulchra quasi majestatis dispoliatae, conspectui observatoris sese offerant. Longior essem, si de his iritidis sequelis verba facere vellem; alio loco (Klinische Darstellungen Tom. I. Tab. XIV.) iconibus de illis egi; operae pretium autem erit, accuratius de illis scribere in futurum. Hoc unum tantum addo, in oculis ita destructis pseudoplasmata facile oriri, inter quae hydatides observasse puto, varicositatem, ossificationes, quid quod ipsum fungum.

Medela iritidis in universum.

Autocratia naturae in iritidis decursu debilis esse solet, saepissime nulla; artis est, hunc morbum cito et tuto sanare; nisi enim protinus efficacissima cura adhibetur, rapidissime morbus increscit, oculi bulbum destruit et citissime obcaecat. Quaevis iritis igitur difficulter sanatur. Hujus difficilis medelae causa in eo posita est, quia nulla in iride sanatio, nisi resolutio est, et quia omne, quod inflammationem non tollit absque omni exsudatione et suppuratione, nobilissimum hoc organon perdit; tales enim sanationes, quales in reliquis corporis partibus fieri interdum possunt, uti exsudatio, suppuratio, seu induratio, in quas inflammatio transit, in oculo visum turbant vel perdunt.

Duplex igitur est in cujusvis iritidis cura ratio, quarum una versatur in tollenda inflammatione, quarum altera sequelis medetur hujus morbi, quae cito sese ostendere solent. Inflammatio iridis solummodo in primis hujus morbi minis, sive in primo ejus stadio tolli potest.

Sanguinis missio.

Primum tunc hujus ophthalmiae auxilium est missio sanguinis ita facta, ut sanguini non parcatur. Primo statim morbi die, sive infans fuerit aeger sive senex, vena se-

cetur usque dolores abierint; qui vero si sequentibus diebus iterum augentur, sanguis denuo mittendus est; quid, quod, missio pro necessitate repetenda, donec inflammatio substiterit. In leviori iritide nonnunquam hirudinum applicatio ad tempora sive ad processus mastoideos sufficit, cautione tamen adhibita, ut sanguis, postquam hirudines deciderint, effluere per aliquot horas sinatur. Sunt qui multum prodesse perhibent hirudines infernae orbitae parti prope angulum externum applicitas; hanc applicationis methodum timemus. In vehementiori autem iritide, quando dolor ingens urget, venaesectio non est differenda. Praemissa sanguinis missione vel locali vel universali, alterum auxilium est alvi purgatio salibus antiphlogisticis sive eccoproticis frigidis propinandis. Alvo enim lubrica reddita, sanguis aliorsum uberius allicitur, facies detumescit, et vascula rubra bulbi sese contrahunt et facile deplent. Sunt medici, qui ad catharsin excitandam debiliora remedia respuunt, et fortiora: radicem jalapae admixto mercurio dulci laudant; errant autem, nam eccoprotica salina et frigida fortioribus praeferri merentur. Caeterum aegrotus severo utatur vitae regimine, summa fruatur corporis et animi quiete, et curet, ne lux diei aut artificialis oculos irritet. Aegrotantem oportet in obscuro loco conquiescere et ab omni luce, naturali et artificiali, et ab oculorum usu abstinere. Oculus affectus non devinciatur, inprimis si humor acrior exstillat; ab aëre autem arceatur, quod optime fit, si fronti, subclausis palpebris, extrinsecus linteolus affigitur. Omnia quae oculum irritant aut pungunt, praetermittantur; qua de causa necessarium saepius est et oculum sanum linteolo deligare, ne sani motu aut sensu bulbus laborans concitetur et detrimentum capiat. Non raro lavatio palpebrarum cum aqua frigida evitanda est; saepius praestat, hanc aqua tepenti sive lacte instituere. Morbi his remediis feliciter superati signum est dolor valde imminutus, inprimis quando aeger lucem adspicere potest. Quando vero dolores ad lucem non diminuuntur, morbo nondum fidendum est, sed remedia eccoprotica repetenda sunt; omnia enim eo tendere debent, ut exsudatio plastica sive suppuratio praecaveatur. In pertinaciori malo, aut si plenus corporis habitus sive cacochymicus est, ad remedia derivantia, quae nuchum seu brachia seu regionem intra scapulas irritant, ad cantharides, corticem mezerei, tartarum stibiatum sive ad canteria properandum est; sunt medici qui setaceum laudant; nos hanc chirurgiam paene e toto disseruimus, et derivantia in iritidis cura saepius praeter necessitatem interdum frustra adhiberi, nec semper nocumento carere saepius experti sumus. Novam enim haud raro haec derivantia febrem incendunt, quae novum supponit calcar iritidi paulatim mitigatae, unde tunc nova oritur morbi exacerbatio. Hoc inprimis apud illos observavi, quorum glandulae lymphaticae labe affectae sunt.

Vitae regimen.

Remedia derivantia.

Apud nonnullos pedilnvia calida juvisse impetum sanguinis ab oculo affecto aliorsum derivando, saepissime dicitur. Balnea universalia in universum perhorrescimus, quamvis semel saepius ex eorum usu commoda orta esse vidimus. Externa iritidis cura, olim valdopere usitata, a nobis coercetur; plurima enim medicamenta laudantur, sed perpauca nostrae spei satisfecerunt. Collyria in universum in iritide plus damni quam commodi ferunt; maximo autem eventu belladonna externe adhibetur, ne pupula ab exsudatione plastica synizesi afficiatur; deinde frictiones opio solo seu mercurio dulci addito factae dolores bulbi vehementissimos et vespertino tempore exacerbare solitos

Collyria

Inunctiones, et sacculorum usus externus.

mitigant. Sacculos herbis narcoticis impletos et ante oculos suspensos optimo jure laudamus; in iritide traumatica fomenta frigida extracto belladonnae commixta et in oculum imposita saepissime nobis profuerunt.

Quibus quidem remediis si iridis inflammatio coerceri nequit et ad exsudationem tendit, ad novam auxiliorum methodum confugias. Diaeta tunc talis sit, qualis suppurationis curae convenit; singularis enim ad oculum non requiritur, illis cautelis exceptis de quibus paulo antea sermo fuit. Prae ceteris autem in hoc iritidis stadio aegrotum derivantibus et severo vitae regimine uti jubeas; tum animum attendas in exsudationum ipsarum naturam, in causas iritidis exsudativae, et in aegroti ipsius constitutionem. Pro harum conditionum varietate variis uti debes remediis experientia quoad virtutes resorptionem excitantes probatis. Sunt autem remedia, quae ad varia momenta aetiologica secundum nostras observationes vim habent in iridem sequelis inflammationis laborantem, haec: cicuta, arnica, senega, colchicum autumnale, sarsaparilla, tartarus stibiatus, sulphur auratum antimonii, baryta muriatica, mercurius dulcis, mercurius sublimatus corrosivus, mercurius praecipitatus ruber, kali et natrum hydrojodicum, natrum et kali carbonicum, oleum terebinthinae, et oleum jecoris aselli.

Remedia interna.

Haec omnia ita agunt, ut varias inflammationis sequelas in variis iridis partibus occurrentes imminuant, quid quod deleant, vim resorbentem hujus organi excitando et peculiarem dyscrasiam, quae iritidis causa remota est, sanando. Cave autem, ne putes apud omnes omnia haec remedia idem afferre commodum. Medici est, severa diagnosi statum et causam morbi diagnoscere; qui enim bene distinguit, bene medebitur. Praeterea medicus caveat, ne ad remedia, quae specifica nominari solent, et quae enumeravimus, citius confugiat in iritidis cura. Saepissime experti sumus, remedia antiphlogistica emollientibus admixta, sive solventia cum eccoproticis conjuncta majora parasse commoda, si eorum non brevis sed longior usus institutus fuerat, quam remediorum specificorum propinatio. Mira enim vis inest methodo resolventi, quae constanter praestatur, in cura morbi nostri, neque aliis remediis facile superatur. Cum iritis recurrere amet, medicus eos, qui ab hoc morbo revalescunt, severum vitae regimen sequi jubeat, atque exhortetur, ut caute omnia evitent, quae ad causas internas et externas periculosi hujus morbi spectant.

CAPUT TERTIUM.

DE
IRITIDE TRAUMATICA
VARIISQUE EJUS FORMIS.

Iritis traumatica ex vulneribus bulbi oriri amat, inprimis autem ex ictibus, qui corneam, iridem, sive scleroticae circulum corneae adjacentem feriunt. Oritur porro iritis traumatica post concussiones bulbi, sive a corporibus alienis, quae oculum laedunt. Iritis post vulnus corneae inflictum, statim oriri solita, doloribus sese manifestat, qui bulbum modo premunt, modo pungunt, in diem crescunt et ad vesperam exacerbantur. Photophobia subsequitur, et levissima videndi intentio blepharospasmum movet. Dolores a bulbo proficiscentes latius in regiones orbitales serpunt, ita ut aegrotus doloribus capitis et dentium, saepius hemicrania laboret. Certis temporis intervallis, praecipue autem noctu recurrunt isti dolores, dormientem e somno expergefaciunt, omnique ejus beneficio destituunt. Palpebrae nonnunquam intumescunt et oedematosae clauduntur; has quidem ubi aperire contingit medico, is scleroticae conjunctivam valli ad instar corneam cingere, et hanc uti in fovea jacere non raro observat. Pluries conjunctiva scleroticae vasculis non intumescit, sclerotica ipsa vero rubore rosaceo tincta vasa ad corneam mittit, quae leviter obumbelatur et accuratum iridis adspectum impedit. Iris immobilis facta languet, rigiditatem concipit, et vulnus, quod ei afflictum est, ostendit. Pupula coarctata circulari forma adhuc gaudet. Iridis color suetum in modum mutatur; ipsa intumescit, aut versus corneam magis inclinata cameram anteriorem minorem reddere videtur; tunc vero etiam ad posteriorem oculi cameram retrahitur. Si iridi ipsi vulnus affligebatur, sanguinem ex iride effusum in fundo camerae anterioris videmus. Evenit quoque, ut magnam ex sanguine suggillationem inter scleroticam et conjunctivam conspiciamus.

Signa iritidis traumaticae.

Organismus universalis iritide traumatica affici solet; nausea sive vomitus nonnunquam ab iride laesa moventur; ceterum, qui habet oculum vulneratum, appetitu et quiete caret, atque notissimis febris inflammatoriae signis, inprimis autem animi commotione laborat.

Symptomata sympathica iritidis traumaticae.

Quo violentius vulnerata est iris, eo celerior in circulo minori notabiles patitur mutationes; prae ceteris huc pertinent exsudationes plasticae; filamenta tenuiora flava, nigra sive albida orinntur, quae plus minusve pupulam distractam replent. Quae exsudationes primum synizeseos gradum adesse nobis ostendunt, et nisi discutiuntur resoluto morbo, quod perraro observatur, visu orbant oculum. Interdum accidit, ut in facie anteriori exsudetur

Exsudationes plasticae, nigrae, flavae et albidae.

plastica lympha, cui, quum ad corneam propulsa esse soleat iris inflammata, superficies corneae interna adnectitur, quo fit, ut synechia anterior oriatur. Variae inde nascuntur iridis mutationes, quae plus minusve videndi facultatem turbant. Ubi in iride inflammata lympha plastica a margine pupillari versus capsulae lentis anteriorem marginem sese extendit, synechia posterior seqitur, morbus oculi haud levis. Enumerati hi infelices iritidis traumaticae exitus e morbi decursu, a vi laesionis, tum vero etiam ab indole ejus pendent, cujus oculus vulnerationem perpessus est.

Sed aliae adhuc restant iritidis traumaticae sequelae.

Nonnullis horis post morbi initium dolores vehementissimi bulbum penetrant, aegroti pressionis et plenitudinis sensum conqueruntur. Photophobia adest sat magna, palpebris apertis lacrymae multae eaeque limpidae magna vi prorumpunt. Multo vero majori vi nunc morbus ab iride proficiscens corneam ipsam aggreditur, inflammatio enim per tunicam humoris aquei propagatur. Obscurata cornea splendorem amittit et, licet leviori nebula tecta, aequabiliter tamen obnubilata reperitur. Quae quidem corneae obscuratio, si ad summum fastigium pervenit, cornea in superficie interna suppuratione flavescit, ipsa quoque tunc languescit. Haud minus inflammatione corripitur corpus ciliare; circa corneae marginem, ubi corpus residet, annulus caeruleus tunc apparet. Corneae et humoris aquei obscuratio impedit, quominus de iridis statu certi quid dici possit. Quam vero multo magis mutatam esse facile intelligimus, si, quam rapidus sit decursus, meminerimus. Iridis structura ipsa nunc mutatur; tela ejus peculiaris in substantiam elotam abit, sive hypopyum internum oritur, vel abscessum in iride conspicimus qui paulo post dilaceratus pus in cameram oculi anteriorem effundit saepius sanguine commixtum.

Inflammatio tunicae humoris aquei subsequitur.

Suppuratio interna bulbi.

Oculus jam extenditur et sua sede propellitur. Doloribus vehementissimis pulsantibus ars cohibere non potest, quominus inflammatio in suppurationem transeat, et, cornea et iride destructa, postquam lens et corpus vitreum sponte abierunt, oculi loco, nil nisi moles atrophica, finito morbo, remaneat.

Atrophia bulbi.

Causae, quae hanc ingentem totius bulbi inflammationem ab iride proficiscentem excitant, variae sunt; prae ceteris autem huc pertinent concussiones extrinsecus in orbitam agentes. Quas concussiones autem ab ictu bulbo illato ortas praeter iridis vulnus nonnunquam corporis ciliaris dilacerationes sequuntur, unde periculosiores evadunt subsequentis ophthalmitidis sequelae.

Iris, sicuti bulbus, vulneribus, quae nunc ex industria oculo injiciuntur, e. g. si oculus propter cataractam manu curari debet, nunc fortuito bulbum feriunt, affici potest.

Quod ad vulnera iridis fortuito illata attinet, corpora extrinsecus in bulbum agentia, ut ferri, ligni, vitri, cerealium lapidumque schidiae, acus textoriae, et similia alia accusanda sunt. Saepenumero hae particulae imam aperiunt sibi viam per corneam, et iridem feriunt; tunc iritis oritur traumatica idiopathica.

Vulnera iridis a corporibus alienis in bulbum illapsis.

Diagnosis interdum difficilis, quia humor aqueus sanguine extravasato turbidus, iridis adspectum obvelat, et blepharospasmus ex ineunte iritide accuratiorem lustrationem coercet. Qua rerum conditione contingit nonnunquam, ut suppuratio oriatur; hoc in casu

peregrinum corpusculum, hypopyo exorto, quod partialis subsequitur corneae exulceratio, e bulbo eruitur; nihil tunc restat, nisi cicatrix corneae, cui saepe adnexa est iris. Nonnunquam color iridis in cicatricis sede alienatur; aliquantulum quoque pupula distracta est. Talis autem exitus consuetus non est; peregrinae enim res per corneam iridi illapsae suppurationem non semper parant, sed sacculo membranaceo eoque flavo investiuntur, iritide chronica subsequente. Tunc paulo post capitis dolores oriuntur vehementissimi, qui, nisi corpus peregrinum quam celerrime cornea arte et suspensa manu aperta amoveatur, ingens assequuntur fastigium. Iritis subsequens traumatica sensim sensimque oculum ipsum destruit. Idem accidit, si corpora peregrina, cornea perforata, in cameram anteriorem penetrant, ibique in humore aqueo natant; irritant iridem, in ea inflammationem chronicam excitant, et ita visum perdunt, synizesin pupillae, quid quod atrophiam bulbi nonnunquam adducendo.

Experientia etiam saepissime edocemur, potentias chemicas, inter quas plura caustica, prae ceteris autem ob maximam, qua occurrunt, frequentiam, calx viva nominanda est, inflammationem excitare, quae, quamquam textum corneae organicum et vitalitatem primum pessumdat, ab externis bulbi tunicis, inprimis a cornea, per tunicam serosam internam ad iridem transit, et ibi inflammationem gignit, quae ad exsudationem propensa non solum margines pupillares inter se, sed etiam serosum iridis velamen cum superficie corneae interna agglutinat. Evenire etiam potest, ut ansa fiat staphylomatis corneae cujuscunque formae.

De damnis, quae vulnera iridi fortuito et quidem instrumentis acutis inflicta oculi oeconomiae afferre possunt, haec nos experientia docuit.

Vulneris ipsius natura secundum nostras observationes, quas in hominum fortuito laesorum et in animalium ex industria vulneratorum oculis una cum Begero, medico Dresdano celeberrimo, instituere licuit, in ejus exitum, aut secundum, aut adversum, plus minusve agit. Idem valet de variis instrumentorum, quibus iris vulneratur, formis. Meras iridis incisiones, seu longitudinales, seu transversales, inflammatio semper fere modica sequitur, qua per primam reunionem cicatrix oritur visum minime turbans et pupulae formam nullo modo mutans. Raro autem haec vulnera, iridem vulgo penetrantia, capsulae lentis parcunt, unde tunc cataracta traumatica oritur cum synechia posteriori conjuncta. Incisiones iridis longitudinales et transversales.

Tales iridis incisiones fieri possunt, ubi, dum cataracta secatur, iris apicem aut aciem cultri subit. Saepius autem ooccurrunt iridis incisiones fortuito factae apud infantes et adultos, qui, dum cultros parvos eosque acutos gerunt, his oculos feriunt.

Longe aliam rationem habent vulnera iridi ictu afflicta; haec vulnera parenchyma iridis torquent; primo quidem tempore exiguam admovent reactionem, paucis diebus autem post iritis vera cum keratitide sese manifestat periculosa; nervi ciliares hoc vulneris genere ita turbari solent, ut paralysi quasi afficiantur; passivus inde pendet harum inflammationum exitus, quae raro resolutione gaudent, sed per ulcerationem oculum perdunt; vulgo enim post plurium mensium dolores acerbissimos staphyloma corneae oriri solet. Tristes hi iritidis traumaticae exitus eo celerius apparent, quo violentius ictus bulbum, inprimis autem orbiculum ciliarem feriebat. Vulnera iridi ictu inflicta.

Vulnera iridis, quae parenchyma dilacerant, aut majori vi iridem a ligamento ciliari avellunt, vel corpus ciliare afficiunt, inflammationem omnino peracutam incendunt quae in Iridis a ligamento ciliari avulsio.

suppurationem, exsudationes plasticas, synechias, haemophthalmum, seu in ophthalmiam internam abire solet. Inde medicorum ocularium opinio, inter omnes methodos, quibus pupillae artificiales formari solent, iridodialysin periculosissimam esse. Caeterum autem hoc silentio praeterire non possumus, post iridodialysin, aut ex industria per manum quidem factam, aut fortuito provenientem, nunquam oriri neque acutam, neque chronicam iritidem.

Iridis vulneratio per excisionem ejus substantiae orta.

Iridis vulnerationem per partialem excisionem factam gravia reactionis symptomata vulgo haud sequuntur. In marginibus vulneris inflammatis exsudatio plastica mediocris conspicitur, quae cito finiri solet. A magnitudine et latitudine vulneris, per iridis defectum orti, variae pendent sequelae. Vulnerationes observavimus, quibus vel tota iris, vel maxima hujus organi pars, e bulbo prolapsa deperdita est. Nulla plane sive exigua subsecuta est iritis. Inde factum est, ut permulti medici ocularii iridectomiam caeteris coremorphoseos artificialis methodis praeferant.

Iritidis traumaticae migratio ab uno oculo in alterum.

Iritis traumatica in altero oculo vulnerato orta haud raro ad alterum oculum sanum transmigrat. Pluries morbosam hanc oculorum sympathiam observavi. In primo casu senex dextro oculo vulnus perpessus fuerat scleroticae late patens; iridis inde tantus prolapsus et tanta ejus dilaceratio, ut dimidia ejus pars plane evanuerit. Vix credideris, ingentem hanc bulbi vulnerationem nullam fere subsecutam esse iritidem. Duos autem post menses uveitis sese ostendit altero in oculo; post curam tum bulbi morbo, tum dyscrasiae humorum arthriticae, qua senex laborabat, oppositam, oculi acies hujus senis ita conservata est, ut rura sua colere pergeret. Altero in casu virgo bulbi dextri concussionem machinulae improvisa explosione perpessa fuerat, quae nostris diebus incendio inservit pulveris sulphurei artificialis subitaneo (Zündhütchen). Caecitas ex haemophtalmia subsequebatur insanabilis. Quatuor fere post menses uveitis orta est in altero oculo tam late et celeriter serpens, ut maximum inde minaretur huic bulbo periculum. Nullius dyscrasiae in hac virgine adfuit vestigium. Elucet inde intima utriusque bulbi et in statu morboso sympathia, et necessarium medici ocularii officium, ut in iritidis traumaticae quae unum bulbum occupat, cura, in alterius bulbi iridem maxmam convertat animi attentionem, ne haec inflammatione sympathica afficiatur, quae visui periculosissima esse solet.

Quod ad curam iritidis traumaticae in universum attinet, haec aut prophylactica esse debet, aut radicalis.

Cura iritidis traumaticae.

Prophylactica iritidis cura in eo consistit, ut statim post vulnus, iridi sive bulbo inflictum sanguinis largior copia mittatur, et ut fomenta frigida bulbo vulnerato imponantur. Sunt, qui oculi sanciati palpebris hirudines applicent; tantum autem abest, ut inflammationem prohibeant, ut ejus genesin properent, et oedematosam insuper excitent blepharitidem. Iuvant autem hirudines temporibus sive processibus mastoideis applicatae.

Alterum auxilium est, alvi purgatio salibus antiphlogisticis, diaeta severa, summa corporis et animi quies, et utriusque bulbi temperatio maxima. Ita nonnunquam funesti iritidis traumaticae exitus prohibentur. Quod iritidis ortae curam radicalem attinet, haec a variis pendet ejus conditionibus. Medicus ocularius iritidem traumaticam sanans haud obliviscatur, hanc iriti-

dis speciem pro variis corporis conditionibus varias induere iritidis formas. Ab initio iritidis traumaticae apparatus antiphlogisticus juvat, et localis et universalis; afferunt fomenta frigida, quibus extractum belladonnae admiscetur, magna commoda; dilatando enim pupulam synizeseos et synechiarum sequelas funestas saepe prohibent. Hunc in usum extracti scrupulum cum aquae frigidissimae unciis decem miscere soleo. In stadio iritidis traumaticae exsudativo remedia antiphlogistica, laxantia et resolventia juvant. Pertinent huc prae ceteris medicamenta directe in oculos agentia, ut: radix arnicae etc. Cave autem, ne haec medicamenta maturius in auxilium voces, ubi iris adhuc inflammata ea ferre nequit. Rationem porro habeas in iritidis traumaticae cura totius corporis aegroti; uti enim homo, ita oculus esse solet; indicationes tuas ad remedia bene et fauste contra iritidis traumaticae stadium exsudativum ministranda sumas e natura ejus, cujus oculus laborat, et e variis stadii exsudativi conditionibus sive lymphaticis sive purulentis; bonus ophthalmiater nemo est, nisi bonus medicus. Derivantia nonnunquam hic requiruntur, et collyria, quae oculo instillata materiem morbosam egregie resolvunt. Contingit sic saepius periculosas iritidis traumaticae exsudationes sequelas aut prohibere aut resolvere; aliquando autem omnia frustra instituuntur.

CAPUT QUARTUM.

DE IRITIDE SEROSA ET DE VARIIS HUJUS INFLAMMATIONIS SPECIEBUS.

Iritis serosa s. anterior s. superficialis nobis est inflammatio membranae serosae, quae anteriorem iridis faciem tegit. In hac iritidis specie signa tum objectiva tum subjectiva haec quidem sunt. Oculus dolore levi affici solet, quem aegrotus cum sensatione confert, a digito corneam tangente, orta. Iridis membrana serosa vasculis novis expanditur, quo fit, ut striae clarae et fuscae evanescant, irisque paululum turgeat, languida propulsaque appareat, et segnius sese movere incipiat; pupula tunc contrahitur. Inflammatio, si ad posteriorem corneae faciem serosam transit, in keratitidem abit, quod seusim sensimque fieri solet. Jam annulus ille scleroticalis, qui corneam circumcingit, in conspectum venit rubicundus; tenuissimis compositus est vasculis, quae partim in conjunctivae annulo corneae adjacenti, partim in orbiculo ciliari, una cum membrana humoris aquei affecto, oriuntur et expanduntur. Quae quidem symptomata omnia augescunt, ubi morbus ad stadium secundum properavit. Maxima enim pars anterioris iridis faciei humore lymphatico, veli texturae non absimili obtecta et obscurata impedit, quo minus iridis color conspiciatur; humor aqueus limpidus redditur, saepe etiam in fundo extensae camerae an-

Iritis serosa abit in keratitidem serosam.

Annulus caeruleus corneam cingens sese ostendit.

terioris ille humor lymphaticus ab iridis seroso tegumento secretus se colligit, quod phaenomenon ab hypopyo bene distinguendum est; pupulae deinde margines diducti exsudata lympha arcte cohaerent, unde iridis motus impediuntur, et haud multum abest, quin aegrotus oculis capturus sit. Sub qua rerum conditione ut in iridis anteriori facie recenter orta vascula videamus, quae etiam ad membranam corneae serosam proficiscuntur, non raro accidit. Nova haec membranae humoris aquei vascula communia et constantia sunt inflammationis membranarum serosarum signa. Mirum praebent eumque pulcherrimum in iritide serosa conspectum, si oculus lentis interpositae auxilio examinatur. Vascula haec nova in margine ciliari conspicua originem nobis trahere videntur in orbiculo ciliari; a margine ciliari ad pupulam flexuose decurrunt ibique in pupulae irregularis marginibus uveam petitura evanescunt. (Tab. I. Fig. I.) Sunt medici, qui e vario horum decursu, figura, et colore varias hujus morbi causas cognoscere se posse opinentur; assentire iis non possumus.

Nova vascula in membrana humoris aquei oriuntur.

Morbo increscente, iris marginem suum replicat et sic entropium iridis oritur; lympha in marginibus iridis exsudata cum hoc non solum anteriorem lentis capsulam variis modis et figuris conjungit, sed etiam margines pupulae nonnunquam inter se conglutinat. (Tab. I. Fig. I.) Accidit nonnunquam, ut singulae lymphae exsudatae guttulae regulari forma in pupulae marginibus sedeant, quae mirum praebent adspectum; observavimus iritidis exsudationes lymphaticas lentis cataractosae in cameram anteriorem prolapsae formam induere (Tab. I. Fig. I.); accuratiori observatione instituta errorem nostrum cognovimus; vidimus deinde lympham exsudatam in humore aqueo natantem. Semel in puellae nubilis et scrophulosae bulbis, iritide serosa plures per annos affectis, membranam novam observavi ab iridis superficie in margine ciliari singulis radicibus orientem, et mediam ante pupulam velamen rotundum formantem. (Klin. Darstellungen Th. I. Tab. XXIV. Fig. XXIV.) Huc illuc nova haec camerae anterioris oculi membrana singulis oculi motibus fluctuabat. Sanguis in iritide serosa singulis iisque rubris particulis nonnunquam exsudatur (Tab. I. Fig. I.), unde humor aqueus rubicunde tingitur, sive tingentes sanguinis particulae in fundo camerae anterioris oculi in margine inferiori accumulantur. Pluries nobis contigit bulbos iritide exsudativa affectos dissecare. Vidimus membranam serosam iridis una cum orbiculo ciliari crassitie adaucta deformatam; laborabat enim haec membrana hypertrophia, quae ab orbiculo ciliari profecta singulis filamentis ad membranam humoris aquei transibat. (Klin. Darstellungen Th. I. Tab. VIII. Fig. V. IX.). Iris ipsa sueto crassior apparet examine accuratiori lustrata. Filamenta, quae ad capsulam lentis pergunt, huc illuc cum hac intime cohaerent; leves inde ortas vidimus et circumscriptas, obscurationes capsulae lentis.

Exsudationes plasticae in membrana humoris aquei.

Exsudationes plasticae iritidem serosam subsequentes.

De exitu hujus morbi brevi haec monenda nobis videntur. Ubi dolor et coloratio rubra jam initio morbi leves sunt, et paulatim evanescunt, speramus fore, ut valetudo restituatur. Materiam plasticam enim, quae iridem tegit, resolvi saepius observamus, et nil obstat, quin pupula pristina nigritie ornata, naturali situ et forma gaudeat, et iris ipsa colorem naturalem recupiat. Una cum his turbidus humor aqueus et turgor membranae serosae corneae disparent, neque interioris bulbi intuitum denegant. Hortatos esse volo medicos imprimis tirones in arte ophthalmiatrica, ut hunc iritidis serosae exitum ea oculorum

Exitus iritidis serosae.

et animi intentione examinent quam meretur. Nescio an ullo alio corporis loco accuratius observari possit diversa exsudationum serosarum natura, et via atque ratio, qua illae resorbentur. Exitus alius hujus morbi is est, qui aegrotum quidem ex incommoda valetudine emergere sinit, quamquam incolumen oculum non reddiderat, quippe quia inflammatione sublata iris laete sese non movet, et pupilla distorta manet. In tali oculo membrana serosa metamorphosin subit hypertrophiae, quid quod ipsius indurationis. Saepe etiam morbus transeundo in alios status morbosos finitur. Sic variae oriuntur synechiae anterioris species, sive cataracta lymphatica formatur.

Prognosis. In constituenda prognosi, quae in universum fausta esse solet, attendamus necesse est, utrum membrana iridis serosa sola inflammatione sit correpta, quam feliciter decurrere judicare possumus, an parenchyma iridis afficiatur; quo quidem in casu symptomata gravissima esurgunt celerrimum morbi decursum concomitantia, quae malum exitum plerumque augurantur. Aetatem et constitutionem aegroti, ut ad prosperum exitum morbus se declinet, multum valere neminem fugit; quis enim nesciat, aetate juvenili vigenti corpore praedita omnem morbum in malum exitum difficilius abire, quam in cachecticis? Viscere tam nobili uti iris est, affecto, in stabilienda prognosi etiam computandum est, quanti progressus inflammationis sint, qui aegrotum, ut auxilium petat, cogant.

Diagnosis. Symptomatibus, quae supra enumeravimus, juste inter se comparatis, satis aperte stat mali cognitio. Nihilo tamen minus cum parenchymatis inflammatione permutari liceret, nisi photophobia, dolor bulbi et orbitae gravissimus, pupula coarctata, cujus margines retroversi et inaequales facti sunt, decoloratio iridis, et postremo decursus peracutus iritidem parenchymatosam perspicue diagnoscerent ab iritide serosa. Quum etiam fieri possit, ut cum inflammatione lentis capsulae confunderetur iritis serosa, mutationes quae ab annulo majori iridis incipiunt et in decolorationem abeunt, iridem pati atque dolores et photophobiam cruciare aegrotum, dum vasculis recenter ortis pupula caret, ut dicamus, opus est.

Origines iritidis serosae. Iritis serosa rarissime oritur in homine sano; contendere me posse putaverim, hunc morbum nonnisi in cachecticis oriri; originem suam saepissime autem ducit a vulneribus oculi, apud istos qui dyscrasia scrophulosa, rheumatica sive psorica aut publice aut palam laborant. Inter morbos, qui cataractae per manum curationem sequuntur, haec iridis affectio inprimis occurrere amat, prae ceteris oritur e keratonyxide. Observavimus porro hunc morbum saepius apud infantes scrophulosos sponte ortum, sive morbillos, febrem scarlatinosam, variolas veras et modificatas subsequentem; apud adultos occurrit post refrigerium corporis; omnes autem tales aegroti dispositione laborant ad rheumatismum et ad psoram, sive inveteratae syphilidis habent tabem. Mirus sic est inter dyscrasiam scrophulosam, rheumaticam et inter dyscrasiam mixtam atque inter iritidis serosae originem connexus, ita ut secundum nostras observationes iritis scrophulosa, rheumatica et dyscratica facile cognosci possint, et proprias constituant iritidis serosae species.

Cura iritidis serosae in universum. Quod curam iritidis in universum attinet, prae ceteris medicus ad primum stadium hujus morbi animum vertere debet, ut antiphlogisticis remediis uti haud obliviscatur; tunc ad eorum remediorum usum transeat, quae iritis exsudativa postulat. Morbo incipiente venaesectio larga nonnunquam impedit, quin iritis ad exsudatio-

nem prodeat; idem valet in universum de hirudinum applicatione, quas autem ne palpebris applices, valdopere cave; tantum enim abest, ut his iritis serosa incipiens minuatur, ut magis increscat et iritidi serosae blepharitis et conjunctivitis oedematosa, eaque artificialis superveniant. Prae ceteris laudo in iritidis serosae initio salia neutra ita propinata, ut alvum leniter ducant; haec emulsioni adjungere amo, et mira sane simplicibus his remediis inest vis, de qua nonnisi summo elogio loquor; caveat medicus ne celerius properet ad remedia specifica inprimis in primo hujus morbi stadio. Aegrotus diaeta utatur severa, oculum linteolo obtegat, seu sacculo herbis narcoticis impleto*). Quibus quidem adhibitis, si iritis pergit, sunt, qui usum internum calomelanos cum extracto hyoscyami laudent; his remediis pediluvia et eccoprotica adjungunt. Iritidi serosae syphiliticae mercuralia abhibentur, e quibus hydrargyrum muriaticum corrosivum in aethere sulphurico solutum (granum unum ad drachmas duas), calomel cum conio maculato, sive cum antimonialibus maxime laudata sunt. Ut dolores nocturni, depellantur, qui quo celerius iris et pupula mutatur, ut supra monuimus, plurimum proficiunt, nihil commodius est, quam hydrargyrum cum opio s. morphio orbitae inungere. Quem ad finem e. g. ungt. hydrarg. cinereum laudano liquido commixtum, donec dolores fugiant, adhibent. Quies, alimenta leviora, et demulcientia sunt commendanda. Ne pupula coarctetur, et iris coalescat, in eo omnes medici ocularii conveniunt, ut solutio extr. belladonnae pluries per diem in oculum instillanda sit, sive, si hoc fieri nequit, unguentum belladonnae orbitae inungatur. Ceterum autem localibus abstinendum est, plus enim damni quam commodi inde redundat. Nobis haec medendi ratio multa experientia probata in iritide seroso-dyscratica arrisit et arridet. Si iritis serosa apud scrophulosos oritur, quod saepissime accidit, si remedia antiphlogistica nullum ferunt commodum, et si iridis affectio celeriter ad altera properat stadia, ad barytam muriaticam confugimus, remedium non solum antiscrophulosum, sed mira vi in serosas bulbi membranas agens, quae morbo laborant. Non quidem cito sed tuto hoc remedium curat. Similem habet vim cicuta; unde fieri solet, ut unum remedium alteri jungere soleamus aquae laurocerasi ope**). Ceterum curamus, ut aegrotus severa utatur vivendi ratione, et oculis parcat. Profuit deinde nobis persaepe in iritide seroso-rheumatica tartarus emeticus refracta dosi propinatus; eadem enim affert commoda hoc remedium in inflammatione membranae humoris aquei, quae in pleuritide praestat.

Praeter eam membranae serosae iridis inflammationem, quae hucusque a nobis indagata est, et quae saepissime a diathesi scrophulosa pendet, sive apud homines scrophulosos a laesione externa occurrat, et quam iritidem seroso-scrophulosam nominamus, iritis seroso-rheumatica occurrit, de quo proximis paginis agemus.

Iritis seroso-rheumatica.

Iritis seroso-rheumatica a sclerotica et orbiculo ciliari exire solet, inde ad serosum iridis velamen transit et sub ulteriori mali decursu increscente vehementia paren-

*) Hunc in usum hac uti solemus formula: Rp. Pulv. herb. belladonnae drachmam et farinae amygdal. dulc. unciam F. pulv. D. S. Ad sacculum e linteo factum, quo oculus affectus obtegi debet, implendum.

**) Rp. Barytae muriaticae drachmam dimidiam solve in aquae lauracerosi uncia adde extr. cicutae grana decem D. S. Incipiat aegrotus dosi bis die repetenda gutt. vjij et in diem dosin augeat guttula una.

chyma ipsum iridis afficitur; nonnunquam morbus ad corneam, rarius ad capsulam lentis migrat. Saepius unum oculum post alterum afficit, primo unum solummodo bulbum. Primitivum inflammationis rheumaticae substratum largiuntur membranae serosae, inprimis illic, ubi systemati fibroso arcto cohaerent nexu. Symptomata igitur essentialia iritidis rheumaticae ab illis aliorum organorum aliena prorsus esse non possunt, minus essentialia vero modificata apparent secundum peculiarem iridis naturam. Adest in iritide seroso-rheumatica febris; dolor oculum pungens et vellicans et ad vesperam acerbus, non deficit; apparent, rete vasculorum in sclerotica et iride, color, photophobia, nisus quidam in hydropem acutum, sive hypoclepsiam lymphatico-plasticam; iridis mobilitas normali minor est, etc. Praeter generalia iritidis rheumaticae signa, monenda sunt symptomata, quae accuratiori examine observantur. Symptomata hujus morbi.

Si iritis seroso-rheumatica a sclerotica et orbiculo ciliari proficiscitur, rubor rosaceus apparet in sclerotica tenuissimis vasculis inprimis in anteriori ejus parte prope ad corneam distinguendus; paulo post peculiaris oritur intumescentia ejus partis, quam conjunctivae annulum vocavimus; hic rubor est parvis nodulis compositus; modo totam corneam hic circulus cingit, modo forma novae lunae dimidiam solummodo hujus organi partem occupat. (Klin. Darstellungen. Th. I. Tab. III. Fig. I.) Paulo post inflammatio rheumatica in iridis membranam serosam et in ipsum hujus organi parenchyma sicut in corneam transit. Jam oritur kerato-iritis rheumatica. Iris nunc decolor, pupula coarctata et in angulos distracta est, cornea maculis nebulosis, griseis, profunde in superiori segmento haerentibus obsita apparet. Aeger res extrinsecus oblatas densissima nebula quasi involutas videt; photophobia pertinax et dolores atroces intermittentes per plures hebdomadas aegrum excruciant. Symptomata iritidis seroso-rheumaticae objectiva.

Iritidis rheumaticae consueta sequela hypoclepsis vel serosa, vel, si phlogosis ad alteriorem evecta est gradum, lymphatica exsudatio est; oritur igitur modo hydrops oculi anterior, modo humoris lymphatici collectio in anteriori iridis velamine ad pupulae margines et in posteriori corneae pariete. Si inflammatio iridis parenchyma occupavit, exsudatio interstitialis oritur, quae hypertrophiam hujus organi excitat, unde tunc variatus iridis color, diminutus ejus motus et pupulae dislocata sive mutata forma. Si rheumatica inflammatio a sclerotica et orbiculo ciliari orta ad membranam serosam iridis transiit, haud raro orbiculi ciliaris atrophia restat; inde albus apparet in cornea circulus, iris sueto proprius ad corneam accedit, et spatium camerae oculi anterioris diminuitur; cornea pelluciditate normali orbata subtilissimae farinae pulvere huc illuc aspera apparet. (Klin. Darstellungen. Th. I. Tab. III. Fig. III.) Iridis motus paulo impeditus est et paries ejus anterior asper et fere sordidus conspicitur. Varii iritidis seroso-rheumaticae exitus.

Si genesin iritidis seroso-rheumaticae accuratius examinas, haec in observationem incurrunt. Nulla aetas, nulla corporis conditio a rheumatismo et morbis bulbi rheumaticis immunis; apud singulos autem major in hunc morbum proclivitas observatur, ut apud sensibiles, hystericas, exhaustos et apud illos homines, qui tenerem cutis compagem habent. Maximam autem ad iritidem seroso-rheumaticam dispositionem largitur dyscrasia rheumatica exquisita et justo major in sudores proclivitas. Fomes hujus morbi non raro quaerendus est Genesis iritidis seroso-rheumaticae.

in plethora abdominis venosa, in impedita sanguinis circuitu per systema venae portae, in alienata nervorum systematis gangliaris temperie, et in turbatis organorum abdominalium, quae reproductione praesunt, functionibus. Homines, qui hac laborant corporis conditione, facile improviso refrigerio sive animi pathemate affecti rheumatismo corripiuntur, qui aut primarius in oculo apparet, aut in iridem metastaseos effectu transit, ita ut iritis seroso-rheumatica primaria et secundaria evenire possit. Ad recidivas hic morbus prae ceteris ophthalmiis inclinat.

Cura iritidis seroso-rheumaticae.

Cura iritidis seroso-rheumaticae a cura cujusvis affectionis rheumaticae non discrepat. Scopus enim omnis curae antirheumaticae est: sanguinis arteriosi vim et efficaciam excedentem restringere, sanguinis plasticitatem infringere, et ejus crasin phlogisticam diluendo corrigere; accedit, ut medicus in viscera abdominalia solvendo agat, secretiones omnes promoveat, inprimis diaphoresin, et inter secretiones internas et externas pristinam harmoniam reducat. Haec etiam a medico instituenda sunt in therapia iritidis seroso-rheumaticae; curet purgantibus antiphlogisticis, ut humores a capite et bulbo ad inferiorem corporis provinciam deriventur, et symptomata gastrica componantur; curet deinde, ut dolores nocturni, qui vehementissimum attingunt gradum, mitigentur aut venaesectione generosa in exordio morbi adhibita, aut minori phlebotomia saepius repetenda, aut hirudinum sive cucurbitarum sanguinolentarum applicatione ad nucham. Praeter ea nitrum cum decocto althaeae, sive cum emulsionibus, calomel larga dosi, inprimis cum belladonna et hyoscyamo datum, ad frangendam inflammationis vim egregia sunt auxilia. Prae ceteris autem remediis laudo tartarum stibiatum largiori dosi propinatum; mirum in modum in variis iritidis seroso-rheumaticae stadiis et formis et in ejus morbis secundariis prodest; indicatur in iritide acuta rheumatica cum invincibili in exsudationem lymphae plasticae puriformis sive serosae nisu, in iritide chronica rheumatica sive cum hypopyo incedat, sive cum vasculorum evolutione sive cum hydrope camerae oculi anterioris. Easdem igitur tartari stibiati usus exhibet virtutes in iritide seroso-rheumatica, quae uno omnium medicorum ore laudantur in propinatione hujus remedii contra varias pleuritidis formas. Forma, qua exhibetur tartarus stibiatur, optima est solutio in aqua fontana simplici aut alio vehiculo simul indicato e. g. decocto graminis. Dosis ejus ab initio adhibenda est ad grana duo vel tria per diem, paulatim ad largiorem ascendendo. Praeter hoc remedium medici attentio in senegae virtutes resolventes sese invertat, quae inprimis contra puriformes exsudationes et contra hypopyum magnam exhibet efficaciam. Sunt, qui vinum colchici laudant increscentibus dosibus propinatum. Remedia humorum derivationem facientia nunquam negligenda sunt; pediluviorum mitigantium nec non sinapismorum et vesicantium usus admodum proficuus esse solet. Topice multa remedia laudantur, raro juvant. Secundum varia morbi stadia et varias conditiones modo haec modo illa prosunt. Ab initio morbi praeter lucis naturalis et artificialis atque aëris accessum impeditum, fomenta frigida diligenter renovata nonnunquam conducunt, nonnunquam calida linteola bulbo imposita prosunt et dolores immunnt, nonnunquam unguentum hydrargyri cinereum regioni supraorbitali atque temporali terve quaterve die inunctum. Collyria opiata raro magna ferunt commoda; sunt autem medici, qui fomen-

Topica iritidis seroso-rheumaticae cura.

tationes narcoticas eo fine commendant, ut pupulam dilatent et synizesin plane impediant, sive filamenta lymphatica marginibus pupulae jam inhaerentia lacerent et faciliori tradant resorptioni. Hae autem instillationes ob stimulum, quo agunt, durante adhuc altiori inflammationis gradu nocent, neque iridis turgidae et tumentis contractionem producunt. Inter praecipuas iritidis seroso-rheumaticae medelas topicas nostris diebus artificialis humoris aquei evacuatio laudata est. Secundum nostras observationes in hydrope camerae anterioris acuto, iritidem seroso-rheumaticam subsequente, nonnunquam prodest inflammatione post sanguinis evacuationem tam universalem quam topicam diminuta; in omnibus aliis hujus ophthalmiae sequelis damnum affert haec curatio per manum instituta. Raro autem semel humorem aqueum evacuasse sufficit, unde corneam cultri cataractarii cuspide saepius incidere cogeris. In hac operatione ingens oculi sensibilitas maximam difficultatem parat et oculus ipse luci intensiori expositus nova vulneratione valdopere laeditur. Hac de causa in iritidis seroso-rheumaticae therapia abstinemus punctione, nisi maxima dolorum acies aegroti bulbum et totum organismum excruciat.

Artificialis humoris aquei evacuatio.

Occurrit jam alia iritidis serosae species, nimirum iritis seroso-dyscratica, morbus satis memorabilis, a nonnullis plane negatus, a nobis vero pluries observatus. Negari vix posse puto, hanc iritidis speciem aut e dyscrasia oriri pure mercuriali, aut e dyscrasia psoro-mercuriali, psoro-syphilitica, sive scrophuloso-psorica, sive denique a cacochymia menostatica. Operae pretium est in hujus iriditis naturam accurratius ac hucusque factum est, inquirere, ut sensim intelligatur quibus notis differat a reliquis iritidum speciebus.

Signa iritidis seroso-cachecticae mixtae objectiva haec sunt: Morbo ineunte in margine corneae superiori vascula nova, eaque expansa, simul cum obscuratione corneae nubila, conjunctiva hujus membranae pellucida remanente, apparent. Duobus vel tribus diebus interjectis, cornea, cujus centrum omnino impellucidum est, obscuratione laborare incipit. Pupulae ambitu atque forma integris, circuli iridis externi color in viridem alienatur, vasculis istis, in corneae margine superiore sensim sensimque disparentibus. Inflammatione atque obscuratione corneae increscentibus, camera oculi anterior corpusculis globosis sive massa albida ita impleri videtur, ut ne vestigium quidem pupulae conspiciatur. Corneae superficies posterior ulceri haud dissimilis est; centrum hujus membranae maxime obscuratum in pyramidalem formam prominere videtur ac colore lacteo est; corona pallida corneam circumcingens circulo vasculoso atque alte rubicundo circumdatur. Signa hujus iritidis cachecticae mixtae fere pathognomonica ea sunt, quod corneae obscuratio ac corona vasculosa eam circumcingens saepe brevi tempore varie commutantur. Morbus uno oculo fastigium assecutus, alterum oculum corripere solet, quo stadio conjunctiva emollita corneam planiorem atque in centro prominentem valli instar circumcingit. Morbi fastigium interdum per nonnullas hebdomades quid quod per menses et per annos durare, observatum est. Inflammatione cura idonea interrupta, corona circum corneam vasculosa atque ejus membranae obscuratio paulatim imminuuntur, quamvis in ejus centro tuberculum maxime impellucidum ac candido colore remaneat; in membrana humoris aquei puncta rubicunda extravasato sanguineo similia conspiciuntur; conjunctiva ac sclerotica in morbi decremento, minimis maculis

Iritis seroso-cachectica mixta.

lividis aut rubicundis intertextis, paululum decolorantur. Corneae pelluciditate restituta signum iritidi serosae cachecticae proprium in conspectum venit; iris enim decolorata infundibuli instar retrorsum spectat, pupula non diducta est, atra, rotunda atque ambitu naturali, sed plane immobilis et longissime a cornea distans. Hoc symptoma ad morbi finem perdurans, hoc tempore abire solet, nonnunquam redit.

Symptomata subjectiva hujus morbi.

Symptomata iritidis hujus cachecticae subjectiva haec sunt: Jam morbi principio visus debilitas vel etiam defectus adest, cui photophobia, levis ptoseos gradus, lacrymarum profluvium atque dolores prementes in regione frontali associantur. Haec signa paulatim adaugentur usque ad morbi fastigium. Visus non nisi sensim sensimque ad pristinam integritatem redit, aegrotantibus primum tantum res extrinsecus oblatas, propinquas nimirum atque umbrosas, conspicientibus. Febris hanc iridis inflammationem nonnunquam concomitatur.

Iritis haec variis causis cachecticis excitatur. Valdopere dolendum est, nostram de multiplicis hujus morborum seminii scientiam debilem esse et mancam. A keratitide ejusque morbis subsequentibus, ut maculis et ulceribus corneae, iritis cachectica mixta inprimis origine propria et peculiari decursu discernitur, nec non ab iridis inflammationibus parenchymatosis differt, in quibus pupula aut constricta, aut angularis, aut diducta est, neque unquam cornea tanta obscuratione afficitur, quanta in iritide seroso-cachectica observatur.

Diagnosis et origo.

Iritidi cachecticae, qua inprimis corpora enervata et cachectica et quidem feminea oculis caesiis praedita corripiuntur, medicus difficulter et non sine summa opera medetur. Inter omnia medicamina ab usu interno eorum medicaminum, quae humores corrigunt et a dyscrasia occulta et saepius incognita liberant, maximos cepimus fructus. Aliae medendi methodi, ut antiphlogistica et derivatoria parum utilitatis afferunt, quamvis haec plane sperni non debent. Quoad curam localem et diaeteticam iritidis serosae cachecticae mixtae, huc omnia fere illa praecepta spectant, quae in capite de iritide rheumatica dedimus. Extrinsecus multa proponunt admovenda chirurgi, pleraque autem belladonnae usu excepto si non noxia, certe supervacanea videntur; sufficit plerumque oculum a frigore et attactu aëris arcere, itemque ab igne, sole et luce. Si oculus acerbius dolet, tendatur et nimium caleat, fovendus est linteis calidis siccis; humida enim talis oculus non fert; si demulcere magis opus est oculum arescentem, linteis foveatur humidis e decocto florum sambuci s. malvae, cui aliquid lactis recentis addatur. Ceterum bis aut ter per hebdomadem extracti belladonnae solutio oculo affecto instilletur; artificiali hac mydriasi in iride affecta nova eaque salutaris incenditur autocratia.

Cura.

Balnea tepida aut aquae dulcis aut salinae in hac iritidis specie magni commodi sunt.

Quod ad curam internam attinet, haec monenda sunt: decocta resolventia et corrigentia, ut: sassaparillae, senegae, arnicae una cum natro s. kali carbonico nobis nonnunquam profuerunt; sunt, qui a corticis Peruviani usu interno magna commoda se observasse narrant, alii, inter hos nos ipsi, gloriantur cicutam, aut solam aut barytae muriaticae et

aquae laurocerasi sive gummatibus fernlaceis nuptam. Prae ceteris autem laudamus usum internum kali aut natri hydrojodici; de commodis hujus remedii plurimum constat, miram exercet vim in resorptionem materiae in membrana serosa iridis morbide secretae, et occultas destruit cachexiae in corpore latentis sedes.

Prima et ultima autem omnis curationis in iritide serosa cachectica mixta lex est, ut medicus aegrotum a pravo et pernoxio humore liberare nitatur, qui ad iridem delatus peculiarem phlogosin ibi excitavit. Hac de causa in peculiares et proprias cujusque iritidis causas inquirere oportet; quibus detectis non arduum est decernere, quaenam auxilia opportuna futura sint.

Ad prophylaxin multa multi proponunt. In universum attemperantia, corrigentia et resolventia juvant, inter quae serum lactis, succi cichorei, taraxaci, aquae medicatae salinae purgantes et resolventes, balnea tepida et frigida, potissimum autem cathartica refrigerantia subinde repetita palmam referunt. Cauteria item setacea atque ulcera manantia sive, ut vocant, emissaria quam plurimum prodesse videntur.

CAPUT QUINTUM.

DE IRITIDE PARENCHYMATOSA ET DE VARIIS EJUS FORMIS.

Iritis parenchymatosa illa est phlogosis, quae in parenchymate iridis proprio residet. Laborat inflammatione ea iridis pars, quae inter membranam serosam anteriorem hujus organi et inter uveam posita est; afficiuntur igitur vasa propria hujus organi una cum tela cellulosa vasis intime conjuncta. Sedes iritidis parenchymatosae.

Quod ad originem hujus iritidis attinet, inter causas externas vulnera nominanda sunt huic organo inflicta; inter causas internas, quae inflammationem iridis propriam excitant, eminent dyscrasiae, et quidem dyscrasia arthritica, syphilitica, psorica, mercurialis et plicosa. Hae enim dyscrasiae vasorum capillarium parietes internos afficiunt, vitam propriam eorum turbant, et ad inflammationem disponunt. Ita iritis parenchymatosa oritur, et ita observatur, ut iridis inflammatio parenchymatosa certus fiat index morbi diu in corpore occulti. Causae hujus iritidis.

Iritis, de qua sermo est, incipit a doloribus pungentibus bulbi, quibus dein accedunt iridis immobilitas cum summa in lucem sensibilitate, et pupillae diductae atque angularis coarctatione; accedit iridis coloratio alienata debilitasque visus et denique rubor satis intensus et conjunctivae et scleroticae. In summo inflammationis gradu adsunt photophobia ac pho- Symptomata iritidis parenchymatosae.

topsia; visus est ex toto perditus, pupula paene clausa, iris tumida corneam versus propulsa; haec symptomata febris inflammatoria concomitatur.

Exitus iritidis parenchymatosae.

Iritidis parenchymatosae exitus hi sunt: resolutio, exsudatio lymphae plasticae, suppuratio, haemorrhagia, hypertrophia iridis. Instante suppuratione, quae vel in facie iridis posteriori, vel anteriori, raro in utraque simul observatur, color iridis viridis et pupula cum humore aqueo turbida conspicitur. Si pus in oculi cameras exsudatur, hypopyum formatur; hoc nonnunquam resorbetur, nonnunquam autem iridem cum cornea sive cum capsula lentis morbose conjungit. Puriformis exsudatio intra iridis parenchyma abscessum nonnunquam constituit. Exsudatione plastica in anteriori iridis facie obvia, humoris aquei et pupulae, quae hic angularis esse solet, color naturalis turbatur et forma alienatur; adhaesiones iridis cum capsula lentis inde eveniunt; ab exsudatione plastica interstitiali hypertrophia iridis oritur variis coloribus et variis formis conspicua. Prognosis plerumque faustior in iritide parenchymatosa e causis internis, quam e mechanicis orta; in universum autem iritis parenchymatosa morbus est visui periculosus.

Iritis parenchymatosa simplex et complicata.

Sufficiant haec, quae iritidem parenchymatosam in universum attinent; transire enim placet ad varias hujus morbi ocularii species. Pertinent huc iritides parenchymatosae simplices, nimirum iritis arthritica et syphilitica; et iritides parenchymatosae complicatae, nimirum iritis syphilitico-mercurialis, iritis syphilitico-arthritica, iritis syphilitico-scorbutica, iritis scrophuloso-syphilitica, iritis scrophuloso-psorica et plicosa. Quae quidem variae iritidis parenchymatosae species accuratius jam examinandae sunt.

Iritis arthritica.

Iritis arthritica tum apud eos occurrit, qui arthritide anomala laborant, tum apud illos, quos arthritis perfecta saepius excruciavit. Ab initio iritidis arthriticae, quae a perfecta oritur arthritide, ab exquisita igitur humorum dyscrasia, peculiaris scleroticae rubor et quidem rosaceus apparet, quem paulo post rubor et tumor conjunctivae sequitur, vasis ejus manifestum nisum in varicositatem prae se ferentibus et in parte anteriore a cornea per annulum caerulescentem separatis. Iridis ipsius color mutatus est, ut in qualibet alia iritide, color enim fuscus et niger in rubescentem, caesius et griseus in virescentem abire solet; iris ipsa intumescit; inprimis in media ejus parte, versus pupillam haec intumescentia conspicua est (Tab. I. Fig. VI.); pupula, situ naturali retento, angustior redditur, et iritide arthritica perdurante, per lympham plasticam, quae inprimis post vespertinas exacerbationes exsudare solet, angularis et nubila apparet; saepius, pupula penitus obstructa visus cum ipsa lucis perceptione extinguitur.

Symptomata hujus morbi.

Memoratu dignum est, cum lympha plastica singulas sanguinis particulas nonnunquam exsudare, quae raro resorbentur, sed in camera oculi anteriori perseverantes iridis degenerationem promovent (Tab. I. Fig. VIII.). Iris, nunc crassa et versus corneam propulsa, mirum praebet conspectum; hypertrophia enim aut universali aut partiali laborat, qua velamen serosum et tela ipsa sicuti ejus colores mutantur. Vasa nova in iride ita mutata oriri amant; observantur vulgo dum ab orbiculo ciliari proficiscuntur et versus pupillam decurrunt; sensim sensimque ita augentur et crescunt, ut oculi camera anterior aut eorum exsudatione plastica expleatur, et ut cornea plane ob-

Fabrica morbosa iridis post inflammationem parenchymatosam.

scuretur. Plures hunc morbosum iridis statum accurratius post mortem examinavi. Peculiaris iridis sanae tela jam evanuit, et nihil conspicere licet, nisi massam cellulosam intime cohaerentem, in qua neque singula vasa neque singuli nervi distinguuntur. Bis pone iridem talem hypertrophia alienatam lentem obscuratam inveni; capsula cum uvea tota cohaerebat, ut alia taceam corporis vitrei et choroideae vitia.

Alia iritidis arthriticae species ea est, quae ex arthritide anomala vulgo oritur, et superiores iridis partes et serosam ejus superficiem incendit; haec iritis arthritica celeriter ad hypopyum tendit sive ad exsudationes puriformes huc et illuc in membrana serosa iridis et corneae apparentes. Facile confunditur iritis haec arthritica cum iritide seroso-scrophulosa incipiente; discrepat autem ab hac celeriori decursu, magna vehementia, et peculiari oculi et ipsius aegroti habitu et colore.

Symptomata subjectiva hujus morbi.

Iritide arthritica sub his symptomatibus objectivis apparente, aegrotus ipse valdopere patitur. Dolores oculi et regionis orbitalis lancinantes magna vi ad verticem et maxillas usque currunt, et inprimis per noctem aegrum vexant; insignis adest photophobia et epiphora et febrilis affectio haud desinit; nonnunquam in canthis oculi, plerumque sub motu palpebrarum, spuma albescens colligitur a nonnullis medicis spuma arthritica vocata; saepius palpebrae intumescunt et iritidi arthriticae blepharophthalmia oedematosa accedit.

Prognosis iritidis arthriticae.

Quoad prognosin iritidis arthriticae haec monenda sunt: Iritis arthritica ex arthritide anomala oriri solita, quae superiorem iridis telam occupat, facilius sanatur, ac illa iritis arthritica parenchymatosa, quae ab arthritide inveterata proficiscitur. Facilius enim exsudationes illae puriformes resorbentur, ac hypertrophia deletur, quae alteram iritidis speciem sequi solet. Haec enim iritis parenchymatosa visui est summe insidiosa, in recidivas pronissima et sanatu difficillima. Gradus autem morbi ocularii et morbi universalis nimirum arthritici et totus aegri habitus respici debent; diathesi enim universali minus evoluta, iritis talis apparet, qualis non tanta visui pericula infert, quanta iritis per morbum universalem graviorem inducta.

Therapia iritidis arthriticae.

In curanda iritide arthritica medicus tum internis tum externis uti debet remediis. De usu interno remediorum haec monenda sunt. Cum ab initio iritidis arthriticae ea remedia, quae universalem diathesin depellere possint, propter vigentem inflammationem et febrem aegroto non convenire soleant (novum enim phlogosi addunt stimulum), antiphlogistica remedia in usum vocanda sunt, modo fortia, modo lenia. Praeter sanguinis missionem, cui nonnunquam hirudinum vel cucurbitularum cruentarum applicatio ad nucham substituitur, salia neutra propinentur cum eccoproticis acidulis, ut: fructus tamarindorum etc. Accedit nonnunquam, ut statim ab initio morbi medicus confugere debeat ad majores mercurii dulcis doses in hac iritide perutiles; apud homines irritabiles lenia diaphoretica nonnunquam prosunt, ut: infusa et decocta emollientia, tepida sambucina, ammonium muriaticum etc. Cave autem, ne tempus ad antiphlogistica remedia idoneum, sine eorum usu praeterlabatur; maximum enim haec omissio affert damnum; cave deinde, ne maturius ad remediorum alterantium propinationem te convertas, indicatur enim horum usus iritide decrescente sive sublata; tunc enim valdopere prosunt praeparata antimonialia et mercurialia, inprimis mer-

curius sublimatus corrosivus, aconitum, belladonna, cicuta, guajacum, senega, oleum terebinthinae, dulcamara, et sarsaparilla sub forma decocti Zittmanni. Maxima ex horum remediorum usu nonnunquam redundant commoda, et jam saepius his remediis, inprimis autem mercurii sublimati vel decocti Zittmanni ope, hypertrophiam una cum synizesi sanavi. Haec omnia autem incassum adhibes, nisi simul aegrotum jubeas, ut consentaneam agat vitae rationem, consuetis deliciis valedicat, a potu spirituoso et a cibis acidis, farinosis, pinguibus, a libidinis excessu abstineat, tempestatum vicissitudines vitet, aëre utatur puro et calido, atque motum corporis diligenter et modice exerceat.

Cura externa iritidis arthriticae.

Iritidis arthriticae curatio externa haec est: hirudinibus vel cucurbitulis cruentis ad nucham et ad processus mastoideos applicatis, lucis intensioris aërisque incessus ad oculos arceri debet. Inflammatione mitigata, calor siccus prodest, aut linteoli aut sacellorum narcoticorum ope oculo et vicinis ejus partibus applicandus. Extractum belladonnae oculo ipsi instillatum, aut regioni supraorbitali forma unguenti illinitum, dolores versus vesperam exacerbantes saepius tollit, conjunctivae ruborem diutius nonnunquam persistentem resolvit, et lymphae in pupillam exsudationem prohibet, aut pus vel lympham exsudatam resorbet. Sunt medici, qui jure idem laudent de opio aut solo aut mercurio dulci aut unguento Neapolitano juncto. Eximium denique effectum remedia derivantia ferunt, et potissimum efficaciora, ut: emplastrum tartari stibiati, emplastrum vesicatorium perpetuum, et unguentum mercuriale Koppii.

Iritis arthritica secundaria.

Praeter has iritidis arthriticae species, alia adhuc nominanda venit iritis arthritica, nimirum iritis symptomatica, quae peculiarem choroideae et corporis vitrei morbum, qui neque satis investigatus neque satis cognitus est et glaucoma arthriticum vocari solet, concomitatur, aut potius huic supervenit. Morbus hic celeri visus depravatione incipit. Oritur igitur in camera oculi posteriori et haud dubie in choroidea, inde ad iridem serpit. Pupula tantum abest, ut constringatur, ut dilatetur potius et latissime hiet, inprimis versus oculi canthum sive externum sive internum; pupulae animalium ruminantium haud absimilis est. Iridis color mirum in modum mutatur, dum vascula nova in ea apparent, et pone pupulam nitor ex flavo virescens apparet, qui ab arteria centrali oritur et ad posteriorem capsulae lentis partem propagatur. Haec iritis symptomatica ad glaucoma spectat, non ad morbos iridi proprios. Alia est iridis substantiae inflammatio symptomatica, quae a phlogosi choroideae pendet, ubi posterior hujus membranae pars inprimis affecta est. Valde memorabilis apparet in hac iritide parenchymatosa symptomatica mutatio formae pupulae, quae modo multangula, modo piriformis apparet. (Tab. I Fig. VII. VIII.)

Iritis syphilitica.

Iritis syphilitica, morbus rarior secundum nostras observationes, quam alii medici statuunt, non nisi a lue corporis inveterata oritur. Sunt autem medici, qui iritidem syphiliticam apud illos se observasse narrent, qui e recenti syphilide convalescere videbantur. In utroque casu iritis syphilitica dyscrasiae syphiliticae, aut confirmatae, aut recentis, signum est.

Sedes hujus morbi.

Sedes iritidis syphiliticae sunt vasa iridis propria, quae ope telae cellulosae peculiare hoc organon constituunt; inde inflammatio nonnunquam ad faciem serosam anteriorem iridis serpit, aut in uveam propagatur.

Morbus peculiari incipit scleroticae et conjunctivae rubore, luteo fere sive potius latericio; annulus conjunctivae prope ad corneam jacens vasis tenuibus paulisper intumescit; haec versus bulbi peripheriam sensim sensimque evanescunt. Iris tumida colores suos mutat; pupula contracta et angulosa versus nasi radicem quasi adscendit, dum sursum et introrsum diducitur. Cornea mirum in modum splendore suo orbata conspectum praebet vitri halitu oris obcaecati, et humor aqueus turbidus apparet. Iris lentis interpositae ope examinata, huc illuc vasa tenuia flexuose decurrentia et singulas sanguinis particulas exhalantia monstrat; deinde lympha plastica in marginibus pupulae apparet, quae morbo perdurante tanta copia augetur, ut intra paucorum dierum spatium illa penitus claudatur. Pluries abscessus vidi iridis flavo pure impletos; nonnunquam hypopyum verum. Sunt, qui in iridis facie anteriori quandoque exiguos nodulos ex rubro fuscos et condylomatum habitum prae se ferentes (Tab. II. Fig. IV.) occurrere contendant; hos non vidimus, quamvis intenta oculi acie et microscopii auxilio iritidem syphiliticam iterum iterumque perlustraverimus; adest quidem lympha exsudata varia forma et vario colore, quid quod, tanta interdum copia, ut totam oculi cameram anteriorem impleat; condylomata autem non adsunt et adesse nequeunt, quia condylomata radices suas agere solent prope ad membranam mucosam in cute, nunquam vero in membrana serosa oriuntur. Praeter haec signa pathognomonica in ipso oculo fixa, capillorum defluxus sive defectus, dentium caries aut aegrota conditio, cutis denique peculiaria et quidem rubra exanthemata, ulcera syphilitica in faucibus aut in partibus genitalibus et nota ista totius corporis labes originem iritidis satis nuntiant. Aeger iritide syphilitica incipiente, magna oculi sensibilitate, inconstanti lacrymarum profluvio, praesertim temperaturae vicissitudinibus provocato, et vehementi dolore ossa orbitae occupanti, vesperi irruenti et ad diluculum usque continuanti excruciatur. Febris haud abest.

Symptomata iritidis syphiliticae.

Signa subjectiva iritidis syphiliticae.

Morbus hic curatu difficilis est, propter lympham in camera oculi anteriori sive posteriori larga copia exsudatam; visui enim haec plurima infert pericula et si ita sublatus est, perraro et imperfectus restituitur. Ad recidivas iritis syphilitica valde inclinat. Nonnunquam autem accidit, ut una cum iride choroidea inflammatione syphilitica corripiatur, qua maxima imminent bulbi oeconomiae pericula, inprimis corporis vitrei et lentis ipsius turbationes insanabiles.

Complicatio iritidis syphiliticae cum choroideitide.

Therapia iritidis syphiliticae citissime instituenda est; medicus enim, qui non cito hunc morbum aggreditur, nunquam ei medebitur. Fac igitur, ut morbum universalem, syphylidem inveteratam, citissime sanes; hinc efficacissima hydrargyri praeparata in usum vocanda sunt; inter haec mercurius sublimatus corrosivus, qui, ubi nulla momenta contraindicantia adsunt,ut: pulmonum labes, organorum digestioni inservientium erethismus ac debilitas, in omni casu adhiberi debet; ceteris omnibus enim mercurii praeparatis propria sua vi et celeritate, qua agit, palmam praeripit. Aegre hunc cum mercurio dulci mutabis. Curam antisyphiliticam nonnunquam eccoproticis validis, inprimis largis mercurii dulcis dosibus incipias, et tunc ad remedii modo dicti usum internum te convertas. Internus mercurii usus, si adhiberi nequit, frictiones mercuriales ad modum Louvrieri s. Rustii institutae, valdopere prosunt, et iritidis syphiliticae curam promovent. Ceterum cures, ut aegrotus severo

Therapia iritidis syphiliticae.

utatur vitae regimine, decoctis aut infusis ex haematocatarthicis inprimis e sarsaparilla paratis fruatur, et corpus et oculum a lucis aërisque immodico influxu debite defendat.

Cura localis iritidis syphiticae.

Haec omnia autem non sufficiunt; localibus enim remediis uti necesse est, tum ad dolores nocturnos mitigandos, qui morbi paroxysmum cum imminuente lymphae exsudatione indicant, tum ad pupulae coarctationem lympha exsudata imminuentem, citissime prohibendam. Valdopere prosunt hunc in scopum inunctiones regionis supraorbitalis et temporalis unguento mercuriali factae, cui opium sive extractum belladonnae admisceatur. Si hae inunctiones blepharitidem oedematosam excitant, quod non raro accidit, tinctura thebaica cum extracto belladonnae in oculum guttatim instillata sive regioni supraorbitali illinita juvat*); idem valet de extracto belladonnae cum opio pulveris forma adhibendo**). Nonnunquam ad resolvendam inflammationem aut ad oculi sensibilitatem sopiendam tepidus usus mercurii sublimati una cum laudano liquido Sydenhami in aqua rosarum soluti et linteolorum ope factus plurimum facit. Inflammatione ad finem vergente unguentum ophthalmicum rubrum parva mercurii copia mixtum semel per diem usitatum permultum valet ad ruborem superstitem dissipandum, et ad lymphae in pupillam exsudatae resolutionem promovendam.

Iritis syphilitica complicata.

Iritis syphilitica nonnunquam aliarum dyscrasiarum vi peculiarem suam formam mutat, et tunc iritis syphilitica cum arthritide, cum psora, aut cum hydrargyrosi complicata apparet. Symptomata jam adsunt mixta, tum syphilidem tum aliam dyscrasiam indicantia. Medici difficile est negotium accuratiori examine aetiologico complicatam morbi naturam cognoscere, et cognitae aptis remediis mederi. Ophthalmiater igitur medicus esse debet non chirurgus!

Iritides parenchymatosae mixtae.

Quod ad mixtas iritidis parenchymatosae species attinet, duae inprimis nominandae sunt, ea quidem iritis, quae e conjunctione syphilidis inveteratae cum aliis morbis specificis oritur; deinde iritis parenchymatosa e connubio morbi scrophulosi cum alia dyscrasia specifica in conspectum prolata. Occurrit haud raro iritis parenchymatosa symptomatibus syphiliticis partim mercurialibus stipata apud eos, qui perversam syphilidis curam perpessi sunt.

Iritis syphilitico-mercurialis.

Haec est iritis syphilitico-mercurialis. Sedes hujus morbi in vasis quidem iridis est, inprimis in vasis venosis, inde autem cito ad membranam serosam tendit. Discrepat ab iritide pure syphilitica haec iridis affectio minori iridis intumescentia, majori autem membranae humoris aquei affectione. Conjunctiva una cum sclerotica rubore peculiari nimirum caeruleo-rosaceo corripitur, sed non intumescit. Singula harum membranarum vasa dilatata apparent. Corneam caeruleus cingit circulus, nonnunquam in album colorem transiens. Inflammatio iridis ipsa ad exsudationes non inclinans versus vesperam exacerbari quidem solet, non tanta autem dolorum vi, quanta in iritide syphilitica observatur. Pupula formam ovalem habet, sed non hiat, constringitur potius. Accedunt symptomata uni-

---

*) Uti soleo hac formula. Rp. Tincturae Thebaicae drachmam unam. Extr. belladonnae e seminibus parati grana quinque. D. S. Usui externo.

**) Rp. Extr. belladonnae e seminibus parati grana duo. Opii puri granum unum. F. pulvis. D. ad chartam ceratam tales doses q. libet. S. Inungatur pulvis salivae propriae ope regioni supraorbitali semel vel bis per diem.

versalia ex hydrargyrosi et syphilide mixta, inprimis gingivae caeruleae intumescentia, hepatalgia, rheumatismus, mira universi corporis debilitas etc.

Visus ipse hebetat; photophobia et nocturna dolorum orbitarum et dentium exacerbatio mediocris, epiphora magna adest, febricula haud deficit. Si morbus diutius durat, in exsudationes plasticas et puriformes abit, quae bulbi camerae anterioris oeconomiam turbant, et varias figuras e. g. filiformes formant. In synechias potius abit quam in synizesin pupillae. Si autem ocularius hic morbus negligitur, in choroideam transmigrat, unde maxima visui redundant pericula, nimirum corporis vitrei et retinae affectiones, quas communi nomine synchyseos appellare solent medici. Examen anatomico-pathologicum bulbi ita affecti instituere nobis huc usque non contigit.

Cura hujus morbi.

Sanatio hujus morbi ex universali infectione orti solis remediis internis instituenda est. Nocivae mercurii majori dosi propinati sequelae secundum nostras observationes cito et tuto hepatis sulphuris, natri seu kali carbonici, extracti chelidonii majoris, sarsaparillae etc. usui interno, cui severum vitae regimen conjungi debet, cedere solent. Similem usum nonnunquam parat auri et kali s. natri hydrojodici propinatio. Hydrargyrosi per haec remedia sanata, iritidis syphiliticae signa pathognomonica sese ostendere solent, minori autem gradu et vehementia; sponte nonnunquam vi secundaria remediorum mercurialium, quibus jam novum quasi calcar additum fuit, iritis syphilitica sanatur; nonnunquam autem ad remedia mercurialia de novo fugiendum est.

Iritis syphilitico-arthritica.

Altera iritis parenchymatosa est iritis syphilitica cum arthritide complicata. Non sola iridis inflammatio adest, sed simul cum iride sclerotica patitur et choroidea. Adsunt tum notissima ista symptomata iritidis syphiliticae tum altera signa ea, quibus arthritis cognoscitur. Annulus enim coloris e caeruleo albidi animadvertitur, qui in sclerotica ubi corneam tangit, sedem habet; sclerotica caerulea apparet aut rosacea; conjunctiva nonnunquam intumescit. Quod exsudationes attinet iridis plasticas, lentius quam in reliquis inflammationibus procedunt; citissime autem hydrops oritur scleroticae anterior, quia membrana serosa scleroticae, ubi corneam tangit et per ligamentum ciliare iridi adnectitur, inflammatione arthritica correpta ad exsudationes serosas inclinat; mixtus hic ocularius morbus in staphyloma scleroticae anterius partiale aut totale abire amat, in morbum visui valdopere periculosum. Idonea enim cura hujus morbi, quae tum versus syphilidem, tum versus arthritidem dirigenda est, quamvis ab initio eventum prosperum promittere saepius videatur, raro tamen huic morbo plane medetur.

Insanabiles sunt plerumque ejus exitus, tum iridis aut scleroticae metamorphosi, tum choroideae, pigmenti, et retinae corporisque vitrei mutationibus morbosis. (Tab. I. Fig. VII. VIII. IX.)

Iritis syphilitico-scorbutica.

Tertia complicatio memorabilis ea est, ubi iritis syphilitica scorbutum comitem habet. Perraro occurrit haec iritis complicata et quidem apud homines sordidos et libidinibus cujusvis generis plenissimos. Haud absimilis est haec iritis iritidi syphiliticomercuriali; differt autem ab ista colore caeruleo-rutilo, qui omnes bulbi et palpebrarum membranas occupat. Universalis cachexiae signa in his aegrotis non desiderantur. Morbus ipse curatu difficilis.

Nunc ad eam iritidem parenchymatosam nos convertimus, quae e connubio scrophuloseos cum alia specifica dyscrasia oritur. Scrophulosis mirum habet commercium cum nonnullis bulbi membranis, inprimis cum conjunctiva, cum cornea, tum vero etiam, cum membrana serosa iridis, de qua hic solummodo sermo esse potest et jam sermo fuit. Occurrunt autem plures dyscrasiae scrophulosae variationes, quas pathologia generalis neque satis investigavit neque satis perspexit, inde inprimis ortae, ut scrophulosae diathesi, aut congenitae, aut acquisitae, nova quaedam eaque specifica accedat humorum tabes. Inde sese manifestant prae ceteris dyscrasiae scrophuloso-syphiliticae, scrophuloso-psoricae, et scrophuloso-plicosae. Hae dyscrasiae mixtae si ad bulbum transferuntur, ad quem transire amant, inprimis iridis substantiam afficiunt, unde mirae oriuntur iritidis parenchymatosae formae. Magis quam hucusque factum est, in hanc ophthalmo-pathologiae partem nimis neglectam, medici observationes suas invertere debent, ut lacuna expleatur artis valdopere hians.

Quae nobis hucusque observare licuit, haec fere sunt.

Iritis scrophuloso-syphilitica.

Prima occurrit iritis scrophuloso-syphilitica. Infectionis syphiliticae certitudo et habitus aegroti scrophulosus optimi indices sunt iritidis complicatae, quae apud pueros et adultos occurrit. Ipsius iritidis habitus et decursus mixtus est et e syphilide et e scrophulosi. Haec iritidis species non solum membranam serosam iridis et ejus substantiam ipsam occupat, vero etiam ad orbiculum ciliarem, ad scleroticam, processus ciliares et inde ad systema lentis crystallinae transit. Periculosus inde evadit visui morbus in synizesin, synechias, staphyloma scleroticae et cataractam complicatam abiens. Ad exsudationes albuminoso-fibrosas haec iritidis species inprimis inclinat; ceterum iris in hujus inflammationis statu non discrepat ab illis mutationibus, quas in iritide syphilitica pati solet; cornea colore squalido et subviridi conspicua, vitro semipellucido similis et quasi pulvere farinae tenuissimae conspersa deprehenditur. Photophobiae et epiphorae major gradus quam in aliis iridis inflammationibus observatur. Curatio hujus morbi composita est tum remediis antiscrophulosis tum remediis antiphlogisticis; cave ne mercurialibus abutaris! Saepius mihi profuerunt cicuta, senega, sassaparilla, et aqua laurocerasi.

Iritis scrophuloso-psorica.

Iritis scrophuloso-psorica est ea iridis inflammatio, quae in hominibus scrophulosis tunc oritur, si huic diathesi, aut acquisitae, aut congenitae, psorica accedit dyscrasia per tineam cito aut male curatam, aut per scabiem remediis externis magis repulsam quam sanatam. Peculiaris hujus dyscrasiae complicatae nisus est in iridis parenchyma sponte se transferre, unde tunc iritis parenchymatosa oritur, inprimis novorum vasculorum origine distincta. Oritur deinde haec iridis inflammatio apud eos homines morbosos, quorum oculus unus aut alter sauciatus fuerit. Praeter nota, quae dyscrasiam scrophuloso-psoricam concomitari solent, signa generalia e. g. exanthemata chronica, capillorum defluxum, nasi externi ulcera etc. in iridis substantia nova et tenuia oriuntur vascula, quae ab orbiculo ciliari ad pupillae margines decurrunt et inde ad uveam tendunt. Permagna adesse solet vasculorum copia vel oculi attenta acie facile cognoscenda, luce clarius autem distinguenda, si lentis interpositae ope iris contemplatur. Raro nova haec vascula iridis exsudationem plasticam aut purulentam promovent, iridis atrophiam potius adducunt, ad

exsudationem sanguinolentam inclinant, unde haemophthalmus sponte oritur valdopere periculosus. Sanguis minimis particulis exsudatus resorberi quidem solet, hujus autem resorptionem novae subsequuntur ecchymoses, quae bulbo maxima inferunt incommoda, dum humorem aqueum turbant, et iridis colores mutant. Casum talis iritidis observavimus ubi in haemophthalmo, sponte ab iritide scrophuloso-psorica orto, iris peculiarem colorationem nimirum nigram assumsit. (Klinische Darstellungen. Th. I. Tab. XV. Fig. XVII). Vasculosa haec iritis scrophuloso-psorica ad processus ciliares et ad choroideam facile transit, et systema lentis crystallinae ita afficit, ut suffusione laborare incipiat. Accidit nonnunquam, ut haec iritis symptoma concomitans sit aliorum morborum ocularium retinam seu choroideam occupantium, inter quos fungus medullaris incipiens eminet. Raro hic morbus sanatur, sed in caecitatem finire amat sive per atrophiam bulbi supervenientem, sive per alias oculi metamorphoses e. g. per synechias totales posteriores cum cataracta glaucomatosa conjunctas; saepius in incurabilem transit iridis hypertrophiam, et in perfectam hujus organi malaciam et paralysin. Dissecare mihi licuit oculum iritide scrophuloso-psorica affectum. Mira adfuit iridis tenuitas, dixerim fere iridomalacia, pigmentum non nigrum conspiciebatur, sed ex fusco-rubrum et leviter uveae et choroideae adhaerens; processus ciliares colorem rubrum prae se ferebant. Lentis crystallinae leviter suffusae capsula huc illuc maculas albas ostendebat; corporis vitrei crystallina pelluciditas non adfuit, sed adspectus subviridis et sordidus; retina valdopere tenuis facile aquae ope in minimas particulas dissolvebatur. Anterior iridis pars prope ad pupillae margines nigro tincta fuit colore, partiali igitur melanosi laborabat.

Quod curam attinet iritidis scrophuloso-psoricae, haec difficillima esse solet. Ingenue fateor, perfectam hujus morbi curam me nunquam vidisse; nisi principiis igitur maxima vi obstas, nulla mali medicina paratur. Remedia, quae secundum nostras observationes non omni carent fructu, sunt baryta muriatica, cicuta, varia iodinae praeparata, tartarus emeticus, refracta dosi ministratus, et aqua Laurocerasi. Mercurialia et antimonialia plus damni quam commodi ferunt. Profuit nobis pluries unguenti tartari stibiati unctio in verticem rasum; idem valet de cauteriis et de usu derivatorio corticis mezerei, cantharidum et de hirudinibus et cucurbitis sanguinolentis nuchae applicandis. Ceterum cures, ut organa, quae assimilationi inserviunt, in statum integrum redeant; prodest valdopere hunc in scopum usus eccoproticorum acidulorum, inprimis autem aquarum salinarum.

Iritis scrophuloso-plicosa.

Restat denique iritis parenchymatosa scrophuloso-plicosa. Dyscrasia scrophuloso-plicosa congenita saepius occurrit quam acquisita, et e pessima humorum conditione parentum libidinibus et sordibus plenorum, in infantes transire solet. Occupat haec diathesis inprimis ungues, crines, dentes et partes cartilaginosas, cutem et periosteum; nonnunquam autem in bulbum transfertur; inde apparet arcus senilis apud tales homines praecox. Febre superveniente apud homines hujus cachexiae mixtae sponte nonnunquam ophthalmia oritur, quae corneam, orbiculum ciliarem, inprimis autem iridis velamen serosum et parenchyma afficit; iritis tunc apparet complicata; idem accidit, si oculus sauciatus fuerit. Haec iritidis species iritidi syphiliticae persimilis est; discrepat autem ab illa symptomatibus

concomitantibus, quae diathesin syphiliticam in homine scrophuloso nuntiant; procliva est ad exsudationes lymphaticas interstitiales, et resolvi nullo modo potest. Sequitur tunc inflammmationem synizesis pupillae hypertrophica et synechia posterior completa, visum saepius plane tollens quam eum turbans.

CAPUT SEXTUM.

DE
IRITIDE SEROSA POSTERIORI
SIVE DE
INFLAMMATIONE UVEAE.

Uvea, posterior iridis facies, et quidem membrana serosa non raro inflammatione corripitur, quam recentiores Uveitidem vocarunt. Conservamus hanc novam vocem, etsi hibrida est et inepte composita; nobis autem uveitis iridoperiphakitis est. Primum Simoens medicus Badensis ni fallor medicorum attentionem in hunc morbum direxit, qui summi quidem momenti est. Nihilominus autem haec affectio non eam famam adepta est, quam prae multis aliis meretur. Hic morbus frequentius in utroque bulbo simul ac in uno bulbo observatur; oculos fuscos saepius afficit quam caeruleos sive griseos; rarissime apud juvenes observatur; homines autem et feminae dyscraticae, aut spontanea sit eorum cachexia aut specifica, saepe hoc morbo corripiuntur. Decursus ejus chronicus est; excruciat medici artem, et depascit aegroti patentiam.

Uveitis secundaria et primaria.

Symptomata inflammationis uveae varia sunt, quia uveitis aut secundaria aut primaria existit. Iritis parenchymatosa enim facile in uveitidem abit, et saepius observavimus iritidi serosae inflammationem uveae supervenisse; nonnunquam autem fit, ut inflammatio in uvea oriatur, et in hac sine affectione parenchymatis iridis sive membranae ejus serosae anterioris perseveret. Uveitis autem et ad capsulam lentis migrat, sive ab hac ad illam transit; nonnunquam inflammatio simul uveam et capsulam lentis afficit. (Iridoperiphakitis.) Secundum varias has uveitidis sedes et principia varia oriuntur symptomata hujus morbi.

Varia uveitidis signa.

Morbi principio margo pupillaris acutior et tenuior, quam in statu integritatis apparere solet, ac paululum retrorsum spectat, iridis ectropium quasi sese manifestat; nonnunquam margo pupillaris pigmento nigro ita tingitur, ut circulus niger ibi appareat; hoc signum nonnisi oculo armato bene distinguitur. (Tab. II. Fig. I. VI.) Motus pupulae aut segnis aut fere nullus est. Nonnunquam limbus coloratione argentea sed ad fuscam abeunte in margine pupulae rotundae observatur. Evenit tunc ut pupulae forma in oblongam seu inaequalem convertatur margine serrato (Tab. II. Fig III.). Anteriorem iridis faciem hoc morbi stadio nondum esse affectam, coloratio ejus non alienata satis ar-

guit. Secundum indagationes, quas instituere nobis licuit anatomico-pathologicas, peculiaris hic iridis limbus a pigmenti nigri adaucta et alienata secretione pendet, quae ab uvea in cameram oculi anteriorem propagatur. (Tab. II. Fig. III.) Huic signo alia signa adstipulantur, quae in facie anteriore bulbi obvia fiunt, et inprimis in oculis fuscis observantur. Annulus caeruleus corneam et iridem cingit; circulus pupillaris hypertrophia afficitur et sic elevatus in cameram oculi anteriorem prominet; iridis circulus medius et ciliaris evanescunt, loco eorum sulci apparent in formam radiorum rotae, a circulo pupillari ad scleroticam usque currentes. Sulci colore nigro tincti sunt; in iis partibus iridis quae intra sulcos jacent et prominent, color lucidior est, quamvis naturalis vocari non debet. Iris ipsa vivum adspectum et mobilem non praebet, sed fere mortua apparet. Haec quidem symptomata sequelae sunt morbosae et adauctae pigmenti secretionis in parenchymate iridis, ad quod inflammatio uveae propagatur. Saepius autem observatur, ut propter adauctam pigmenti flavi in iridis parenchymate secretionem circulus ejus medius elevetur, ita, ut alte in cameram oculi anteriorem promineat, et coronam quasi formet iridi impositam. Hac circuli medii iridis elevatione pupula formam non mutat. Talis iridis mutatio (Tab. I. Fig. VI.) uveitidem incipientem nonnunquam indicat; nolumus autem hoc signum ut phaenomenon pathognomonicum hujus morbi significare. Nonnunquam circulus iridis ciliaris in uveitidis decursu hypertrophia afficitur; hoc inprimis in uveitide choroideitidem subsequenti observavi.

Variae exsudationes in uvea obviae.

Uveae inflammatione increscente lympha coagulabilis in hac secernitur; colore haec est laete luteo ad fuscum vergente; cognoscitur excrescentiis, colore flavo in uveae margine apparentibus, qui hac exsudatione dentatus quasi conspicitur. Hae excrescentiae in uvea frequenter natae, versus marginem pupillarem tendunt ibique in circulo pupillari ut tubercula capitulata apparent; mobiles non sunt. Talia tubercula raro increscunt; semel autem vidi tale tuberculum ita augeri, ut in anteriori oculi camera huc illuc fluctuaret. Alia tuberculorum uveitidem comitantium species est, ubi parvae excrescentiae in circulo pupillari iridis prope ad marginem pupulae apparent; hae a nonnullis condylomata vocantur. Qua quidem exsudatione et pupulae motus et ambitus comminui, atque iridis splendor naturalis alienari solet. Limbus iste, morbo accrescente, latior apparet et inaequalis, pupula angularis et prorsus immobilis reddi solet, coloratione iridis diversas metamorphoses subeunte. (Tab. II. Fig. V.)

Colores iridis mutantur.

Quo quidem in statu morboso iris fusca colorationem e flavescente viridem, maculis fuscis atque angularibus internexis, assumit; iris caesia colore cinereo vel ex cinereo flavescente utitur. (Tab. II. Fig. VI. VII.) Morbo non interrupto pupula tum iridis uveaeque hypertrophia tum exsudationis incremento plane clausa sensim sensimque fere disparet. (Tab. II. Fig. V. VI.) Occurrunt haud raro in anteriori iridis facie dum ex uvea tubercula flava nascuntur et in pupulae circulo apparent, exsudationes serosae forma triangulari; larga basi exeunt a circulo ciliari iridis et apice acuto versus capsulae centrum tendunt; formam habent pterygiorum. Serosae hae excrescentiae modo minori modo majori numero apparent; plus quam octo nunquam vidi. Quo major uveitidis gradus et vis, eo fortius harum exsudationum incrementum; capsula lentis semper fere obscuratur; prope ad has exsudationes triangulares tubercula flava apparere solent, ita ut utriusque excrescentiae genere pupula

in totum impleatur. Talis iris mirum praebet adspectum (Tab. II. Fig. VI. VII.) qui attentionem medicorum eo magis excitare meretur, quo obscurior origo hujus mutationis est. Pendere videtur a sympathia quae utrique iridis faciei, nimirum anteriori et posteriori propter structurae serosae aequalitatem intercedit; diversitas autem functionum in utraque iridis facie (p. 5.) et in statu pathologico occurrit, cum in parte serosa anteriori secretio humoris aquei in posteriori secretio pigmenti sese ostendat.

Uveae intumescentia.

Uveae intumescentia iridis parenchyma proprium vario modo destruitur; raro resorptione tenuissima redditur, ita ut crederes uveam propulsam fibrae iridis firmiores in plurima tubercula uvae instar prominentia disjungere; his tuberculis corneam versus propulsis camerae oculi anterioris amplitudo imminuitur. Haec quidem totius iridis degeneratio nonnisi versus finem morbi occurrit in uveitide; iridauxesis (p. 5.) audit et visum semper perdit. Statim ab initio morbi nostri capsula lentis levi obscuratione afficitur. Haec obscuratio inde oritur, quia in uveitidis decursu una cum uvea capsula lentis inflammatione laborat; hoc propter intimum, quod uveae et capsulae lentis per orbiculum capsulo-ciliarem intercedit commercium aliter esse nequit, et hinc jure nos uveitidem iridoperiphakitidem nominamus. Haec capsulae obscuratio inflammatoria est; levis ejus nebula sensim sensimque condensatur, ita, ut in facie anteriori capsulae maculae parvae eaeque varia forma et magnitudine appareant; armato oculo facile distinguntur; varii esse solent colore qui vulgo albus est, nonnunquam autem fuscus aut e fusco niger. Sunt qui tales maculas nigras pigmentum nigrum esse contendant ex uvea solutum; errant autem, ni fallimur. His in oculis iridoperiphakitidem semper fere synechia totalis sequitur, et quidem insanabilis. Si armato oculo medicus capsulam lentis anteriorem inquirit, ab initio hujus morbi vasa tenuissima sanguine impleta ibi observabit; talia vasa pone pupulam versus centrum capsulae serpunt, et varias indumt formas, quas alio loco delineari curavi. (Klinische Darstellungen Th. I. Tab. XII. Fig. IX.) Non raro parietes horum vasorum levi nubecula circumdantur, quae partim materia plastica formantur e vasis secreta, partim ab emollitione parenchymatis capsulae ipsius pendere videtur. Haec periphakitis non raro sanatur, saepius autem in cataractam capsularem partialem abit insanabilem. Operae pretium est in futurum rationem accuratius observare, qua haec inflammatio aut in resolutionem abit, aut in obscurationem; non possum quin omnes medicos exhorter, ut ad hanc rem animum advertant quae melius oculis videtur quam verbis describitur.

Symptomata subjectiva uveitidis.

Quod ad symptomata subjectiva uveitidis attinet, haec monenda sunt. Visus a morbi primordio debilitatus mutatur, et inprimis scotomatum et nebularum diversissimos percurrit gradus, pupula deinde clausa, aut inflammatione ab uvea in capsulam lentis transgressa, et cataracta subsequente, sensim sensimque plane discedit; caeterum aegrotus doloribus leviter aut fortiter prementibus in bulbo sive in regione frontali, interdum photopsiae variis generibus laborat. In bulbis, qui iridoperiphakitide per longius temporis spatium affecti fuerunt, has invenimus mutationes. Iridis parenchyma massam cellulosam vario et permulto pigmento morboso peraratam constituit; nullum videtur vestigium texturae peculiaris hujus organi; quae in vivo oculo colorum adesse solet variatio, in totum disparet in mortuo. In uvea pigmentum nigrum magna copia secretum apparet; hoc tam durum est, ut in frustula

facile frangatur. Uvea sub tali pigmento ex albo flava apparet et rugosa (Tab. II. Fig. III.). Quod ad lentis capsulam attinet, haec partiales obscurationes monstrat varii quidem coloris et variae formae (Tab. II. Fig. III.). Corona ciliaris maxima pigmenti morbosi copia tincta apparet, cujus color magis fuscus quam niger est. Retinae pars, quae coronae ciliari adjacet sueto crassior esse solet; choroidea nonnunquam morbosa nobis apparuit (Tab. II. Fig. III.) nimirum sueto pallidior propter pigmenti et ejus coloris mutationem (Tab. I. Fig. IX.).

Natura uveitidis et causa.

Quod naturam inflammationis uveae attinet, haec in accumulatione sanguinis morbosi in vasis ejus capillaribus consistit, qua intumescentia oritur pigmentum nigrum tum augetur tum mutatur, et in uvea denique materies plastica producitur. Uvea sola raro inflammatione corripitur; sed nonnunquam aliae quoque iridis et oculi partes, una cum posteriori iridis facie afficiuntur; ut. capsula lentis, retina ac choroidea; quam rem ita sese habere, inprimis repentinum visus decrementum et alienatio, pupula nondum exsudatione clausa, nos convincunt. Quod ad causas attinet, multiplex earum genus esse videtur variabile pro diversa aegrotantium natura, constitutione, temperie, victu et regione. Id vero indubitatum existimamus, aliquid acre in corpore aegroti vel intus genitum, vel extrinsecus receptum adesse, ingenio, vi atque effectis varium in singulis; hoc quidem forma congestionis primum ad caput, et inde ad oculos tendit, et in inflammationem abiens uveitidem excitat. Non solum arthritidem, scrophulosin et syphilitidem accuso, sed persaepe etiam uveitidem ortam vidi a spontanea ista humorum dyscrasia, quae apud feminas climactericos annos agentes, sive humorum labe propter puerperia frequentia laborantes occurrit. Idem dicendum mihi est de haemorrhoidibus, inprimis si cum statu illo morboso conjunctae sunt, quem recentiores venosum vocant. Hic vena portarum, porta mali est, et non possum quin addam, uveitidem oculi haemorrhoides saepius esse. Jure saepius a nonnullis tanquam causa uveitidis remota dyscrasia psorica accusatur. Pluries apud homines uveitidem vidi in altero oculo ortam, si alter vulnus perpessus fuerat (p. 24.). Morbosus sanguinis et humorum apud hos vulgo adfuit status in uveitidem transiens oculi alterius, cum alter oculus vulneratione ictus fuerat. Vix enim putaverim uveitidem oriri posse in oculo sani hominis.

Therapia uveitidis.

Quod ad curam inflammationis uveae attinet, indicationibus his satisfaciendum est. Primum inflammatio localis imminuatur, deinde cura morbo generali, quo uveitis orta est, accomodetur; denique resorptio exsudati plastici excitetur, et perversa pigmenti nigri secretio in statum naturalem reducatur. Prae ceteris quam diligentissime curandum est, ut quoad fieri potest, minima humorum novorum assimilatio praestetur; id quod in regimine potissimum diaetetico rite et severe instituto paene totum contineri, vix est hodie, qui ultro non fateatur. Assidua in lecto cubatio vitanda est, verum etiam cubiculi calor nimius, et diuturna in aëre non renovata mora; pernecessarium aëris puri et recentis accessus praedicatur; oculorum usus nullus esse debet, sive minimus. Apud nonnullos regimine utendum est moderate diaphoretico tamdiu, donec morbus abiit. Victus denique rationem oportet esse morbo accommodatam, temperantem scilicet, aperientem atque e vegetabilibus potius, quam ex animalium carnibus depromtam. Inflammatio localis aut hirudinum aut cucurbitarum usu, aut sanguinis missione imminuenda est; hanc metam insuper aptissime remediis derivantibus, ut vesicatoriis, cortice mezerei, sive unguento tartari stibiati,

consequimur, ceterum potiones refrigerantes, salinae, acidulae etc. conveniunt; saepius clysteres iterandos suademus. Si dolores adsunt, paregoricis refracta dosi utimur. Saepius priusquam ad remediorum specificorum usum medicus abit, aquae medicatae leniter aperientes et succorum mixturam corrigentes maximum ferunt fructum; inter has excellunt thermae Carolinae, fontes St. Mariae, et aquae salinae Egeranae. Multis prodest tepidorum balneorum usus, et quidem saponaceorum; diluitur egregie usu reiterato et temperatur universus latex sanguineus, a capite et ab oculo revellitur morbi vis, atque ab interioribus ad exteriora avocatur. Ad usum internum ea medicamina requiruntur, quae resorptione adaucta, in ipsam dyscrasiam generalem agunt, iisdemque, omnibus secretionibus adauctis, inflammationis derivatio ab oculis conficitur. Inter multa hujus generis remedia hydrargyrica vim validissimam exhibere solent, quorum e numero plerumque hydragyrum muriaticum mite vel hydrargyrum muriaticum corrosivum eliguntur. Laudem tribuimus meritam hydrargyro praecipitato rubro, quod cum senega propinamus. Formula qua uti amamus haec esse solet. R. Hydrygr. praec. rubr. Opii puri ana grana quatuor. Radicis senegae pulv. Succi Liquiritiae ana drachmas duas. F. l. a pilulae gr. duor. Conspergant. Lycopod. s. semel aut bis die pilulae quatuor dentur. Haec dosis quotidie una pilula augeatur. Superbibatur infusum radicum aperientium. Quibus quidem remediis radix belladonnae aptissime conjungitur, quae tum in vitam corporis vegetativam, tum specifice quasi in nervos ciliares agit; haec vis iridis et uveae contractione belladonnae usu effecta, quae mydriasin artificialem excitat, satis manifestatur. Eandem ob causam belladonnae usus externus ad relaxationem ac dissolutionem organi affecti atque ad pupulae synizesin prohibendam jubendus est, qui aut forma collyrii aut unguenti semel sive bis oculo affecto adhibetur. Silentio autem praeteriri nequit, vim mydriaticam belladonnae in uveitidis cura perexiguam esse. Multa autem experientia edocemur, haec remedia exoptatum usum non semper praestare, qua de causa ad alia confugimus medicamenta; inter haec magnos fructus cepimus e propinatione decocti Zittmanni in uveitide a dyscrasia mixta, e. gr. syphilitico-scrophulosa proficiscente. Natrum carbonicum cum mellaginibus taraxaci sive graminis et cum remediis eccoproticis mixtum commoda illis ferre solet aegrotis qui ex arthritide, sive e cessione menstruorum uveitide laborant. Idem valet de cicuta, senega et baryta muriatica, de natro et kali hydrojodico, et de oleo jecoris aselli si uveitis apud vetulas et senes occurrit, qui in juventute labe scrophulosa laborarunt, et quorum succi in senectute nova dyscrasia involuntur. In uveitide rheumatica oleum terebinthinae et remedia diuretica multiplicem utilitatem pluries praestant. Cave autem, ne haec remedia tempore ministres, quo aegrotus febre inflammatoria sive congestione laborat, haec enim nimium acria, tunc irritant, et in universum noxia sunt. Medicus quiescat, et naturae opus non interturbet; haec enim ad uveitidem depellendam aut febre, aut exanthemate, aut irritatione superveniente saepius utitur; cavere igitur oportet ab omnibus iis, quae naturae motibus salutaribus obnituntur. De peculiarium remediorum administratione autem non plura. Hoc tantum addimus uveitidis curam difficilem esse et patientiam medici et aegroti valdopere postulare.

EXPLICATIO TABULARUM.

Figurae octodecim quae in tabulis huic commentationi adnexis conspiciuntur morbosam iridis inflammatae fabricam illustrant. Irides ante oculos ponunt interpositae lentis ope ad naturam pictas et ita delineatas, ut hoc organon inde a margine ciliari usque ad pupillam in conspectum veniat; majori hinc magnitudine quam in statu naturali apparet, et talem se praebet, qualis armato oculo conspicitur; facilius et distinctius sic mutationes morbidae cognoscuntur in iride inflammata occurrentes.

TABULA I. FIG. I. — IX.

Fig. I. Imago iritidis serosae in stadio exsudationis plasticae. Color iridis mutatus est, et tres ejus circuli distingui nequeunt; membrana serosa iridis pelluciditatis integritate destituta est, quia paululum incrassavit. Huc illuc vasa sanguinea conspiciuntur; cursus eorum difficulter distinguitur. Ad marginem pupillarem exsudationes plasticae nebulosae forma acuminata apparent, quae ad centrum capsulae lentis tendunt. In inferiori iridis parte exsudatio plastica sese ostendit forma fere quadrata, cohaeret cum margine pupillari ita, ut ab uvea illam exire putes. Facile quis in errorem induci possit, hanc exsudationem particulam esse capsulae seu lentis obscuratae post operationem in cameram anteriorem prolapsae.

Fig. II. Iris puellae duodecim annorum quae in primis vitae diebus et in primis pueritiae annis ophthalmia neonatorum et ophthalmia scrophulosa chronica laboraverat. In harum ophthalmiarum decursu iris semel saepius inflammatione correpta fuisse videtur. Color ejus fuscior est, ac in statu naturali. Sinistro latere filiamenta ab iridis margine exeunt, et centro adhaerent capsulae lentis, ubi ansam formant. Hinc cataracta centralis orta est et quidem forma acuminata, cujus apex sursum spectat. In dextra et inferiori iridis parte tres maculae ex albo subflavae apparent diversa quidem forma et elevatae. Accurate distingui non potuit an hae maculae exsudationes mere lymphaticae sunt, an maculae quae ad ossificationem tendunt, an ossificationes ipsae. Visus in hoc bulbo paululum debilitatus fuit; motus iridis in totum fere sublatus.

Fig. III. In hac imagine pars superior iridis apparet, quae inflammatione traumatica a scleroticonyxide orta ita laborat, ut in anteriori ejus facie sanguis exsudatur magna quidem copia et forma radiali. Parenchyma iridis elotum apparet. Haec iridaemia sive exsudatio sanguinea iridis morbus rarissimus est, et signum magnae labis. Observavi hanc iridem in puella viginti annorum cachectica; affecta fuit cataracta; hanc manu curare institui, post operationem iritis supervenit traumatica primum in iridaemiam deinde in atrophiam bulbi abiens.

Fig. IV. Iritidis parenchymatosae imago. Iridis color e fusco lividus est; circulus ejus ciliaris et medius distingui nequeunt; circulus pupillaris subviridis apparet. Vasa vorticosa et sanguine repleta sub membrana serosa resident; disparent versus circulum pupillarem, discrepant forma et colore a vasis in iritide serosa obviis. (Fig. I.)

Fig. V. Haec figura varias monstrat exsudationum species iridis reiterata inflammatione affectae. Synechiam conspicis anteriorem et quidem circularem; originem cepit ab exsudatione quae in circulo ciliari iridis prope ad orbiculum ciliarem orta fuit lymphatica; iris ipsa austera marginem pupillarem ostendit colore nigro tinctum; sulci nigri ab hoc orti versus orbiculum ciliarem tendunt, unde parenchyma iridis plicatur. Cataracta adest flava, haud dubie purulenta; a capsula exit exsudatio purulenta; haec sanguine circumdatur ab iride exsudato; sanguis supra synechiam anteriorem circularem jacet, supra hanc vides maculam nigram; secunda macula altero latere in conspectum venit. Iris versus corneam propulsa spatium camerae oculi anterioris valdopere angustat. In hoc oculo exsudatio lymphatica, purulenta, sanguinolenta et melanotica simul apparent; hae diversae exsudationum species certissimum signum constituunt ingentis labis quum iridis oeconomia perpessa est. Observavi hunc casum in sene omni paupertatis et cachexiae miseris excruciato. Sensim sensimque post trium annorum spatium bulbus in atrophiam abiit, quo facto morbus idem alterum et quidem sinistrum oculum invasit, eundem facit decursum. Iritis est cum choroideitide complicata.

Fig. VI. Peculiaris ista elevatio circuli medii iridis, de qua pluries in commentatione sermo est, in hac imagine conspicitur. Confundi non debet cum asperitudine normali iridis (p. 2.) Oculus sinister a latere depictus in conspectu est. Haec elevatio parenchymatis iridis signum est congestionis et adauctae secretionis pigmenti flavi. Occurrit et in circulo ciliari et pupillari, facilius ausem observatur si in circulo medio occurrit, ubi formam habet coronae iridi impositae. Margo pupillaris in hac imagine liber apperet, elevationis autem apex scrratus est; lateris externi et interni conditio hujus degenerationis facile examinari potest. Hyperiridoseos nomine peculiarem hanc iridis degenerationem voco.

Fig. VII. Conspicis in hac imagine iritidis secundariae sequelas. Oculus, iritide affectus fuit choroideitidem subsequenti. Mydriasis adest irregularis, lens flava apparet, in capsula variae conspiciuntur rugae et plicae, et huc illuc disseminatae secretionis melanoticae particulae. Iridis pars ciliaris caerulea; pars pupillaris autem melanotica apparet. Haec pupulae dilatatio et perversa haec parenchymatis secretio certissima sunt morbi gravissimi bulbi. Tales oculi in totum obcaecati esse solent.

Fig. VIII. Iritis parenchymatosa secundaria. Color iridis mutatus est ita, ut nitidior ac in statu normali; flava apparet iris et huc illuc secretione melanotica partiali inprimis in margine pupillari hic serrato insignis est; pigmenti nigri particulae oblongam habent formam. Huc illuc vasorum verticosorum partes conspiciuntur, et exsudationes rubrae. Circuli iridis tres distingui nequeunt. Pupulae paululum dilatatae et omni motu privatae splendor naturalis abest; pone hanc color ex parte niger et sordidus et ex parte subflavus conspicitur, certissimum choroideitidis chronicae signum. Una enim cum choroidea iridem invasit inflammatio dyscratica. Talis iritis in caecitatem abit completam cujus major gradus in Figura octava depictus est.

Fig. IX. Oculus in partes duas ita dissectus, ut sclerotica cum nervo optico cohaereat, et intuitus pateat in bulbi ipsius cavitatem. Forma bulbi oblonga. sclerotica huc illuc tenuis, retina paululum incrassata et vasculis dilatatis valdopere perarata, apparet pelluciditatem perdidit. Choroideae pigmentum colore naturali non est sed colore fusco squalido; lentis parenchyma glaucomatosum apparet i. e. subviride. Iris ubi conspici potest contracta est; affecta enim fuit inflammatione quae in choroidea orta in hanc transiit; adfuit igitur iritis secundaria in glaucoma abiens.

TABULA II. FIG. I.—IX.

In hac tabula novem figurae conspiciuntur quae inflammationem uveae et rarefactionem iridis (Iridaraeosis) illustrant.

Fig. I. Haec figura imaginem ante oculos ponit inflammationis uveae et capsulae lentis (Iridoperiphakitis) annulus caeruleus corneam et iridem cingit; iridis fuscae circulus pupillaris leviter in cameram oculi prominet, et margo ejus pupillaris sueto nigrior apparet, circulus medius iridis a circulo ciliari distingui nequit; ambo circuli massam aequalem constituunt sulcis parallelis peraratam in formam radiorum. Hi sulci pathognomonica iridoperiphakitidis incipientis signa nobis sunt. Sulci colore nigro tincti apparent; in iis partibus iridis quae intra sulcos conspiciuntur color lucidior est. Talis iris vivum et mobilem adspectum non praebet, sed fere mortua apparet propter novarum figurarum in illa adspectum, et propter detrimentum quod colores iridis naturales et ejus compages coeperunt. In anteriori capsulae pariete sex maculae albae conspiciuntur sine ordine sitae; sequelae sunt periphakitidis, et quidem exsudatione plastica ortae.

Fig. II. In hac figura capsulam lentis cum corona ciliari conspicis cui retina adhaeret. Ex oculo depromta est lens cum sua capsula quae iridoperiphakitide laboravit. Paries anterior capsulae lentis sequelas inflammationis ostendit tum maculas nigras in formam puncti, tum maculas albas quarum majores in media capsula sitae sunt, minores autem in parte externa capsulae in formam circuli. Corona ciliaris fuscum ostendit colorem; pigmentum magna copia ibi secretum conspicitur, quod irido-periphakitidis secretum esse putamus. Haec magni pigmenti morbosi copia in coronae ciliaris regione secreti in ipsam retinam agit, quae hoc loco, uti constat, cum corona ciliari cohaeret. Facile inde comprehendi poterit quomodo retina in decursu iridoperiphakitidis affici possit. Retina hac in imagine caerulea appareat, pictor autem erravit; retina enim magis cana quam caerulea fuit in hoc casu.

Fig. III. Hac imagine conspectus patet in bulbum uveitide affectum. Ouclus in duas partes dissectus est. Facies interior segmenti anterioris ita conspicitur, ut uvea, processus ciliares pars retinae choroideae et scleroticae appareant. Scleroticae dissectae margo exsudationes fuscas monstrat; retinae pars impura, squalida et rugosa apparet; pigmentum choroideae morbosum et processuum ciliarium forma irregularis est; idem valet de pupilla cujus margines serrati apparent. Pigmentum uveae fuscum striatum et tam durum, ut facile in frustula frangatur; horum tria delapsa sunt diversa forma; ubi pigmentum uveae deficit uvea subflava et rugosa conspicitur; uvea sana et morbo intacta nonnisi difficulter et per macerationem pigmento suo liberatur.

Fig. IV. Iris caerulea uveitide correpta. Color iridis et splendor diminutus est, circulus ciliaris prominet (hyperiridosis ciliaris) ita ut reliquia iridis in fovea quasi jaceat; margo pupillaris angularis est et colore subflavo obtectus; excrescentiae flavae sese ostendunt prope ad hunc; pone illum ex uvea prodit tumor luteus forma triangulari, nonnisi armato oculo distingui potuit cum maximam similitudinem haberet cum macula. Bulbi motus sequebatur haec excrescentia huc illuc fluctuans.

Fig. V. Iritis chronica parenchymatosa. Omnis tela inflammatione correpta est; color naturalis et splendor aut mutati sunt, aut evanuerunt; huc illuc exsudationes sanguineae apparent leves, vasorum sanguiferorum decursus difficilius cognoscitur; haec in circulo ciliari in conspectum veniunt et versus pupulam serpunt; haec angulata et margine nigerrimo cincta est; exsudationum plasticorum apices ad capsulam produnt non leviter obscuratam; uvea intime adhaeret.

Fig. VI. Iris inflammatione recurrenti in parte anteriori et posteriori ita mutata, ut iritis totalis nominari possit. Adest annulus lividus ad corneam; color iridis e viridi squalidus est; a marginis ciliaris membrana serosa exsudationes plasticae acuminatae exeunt, et centrum pupillae petunt, ita ut supra marginem pupillae transeant. Hic margo pigmento nigro tinctus est; ex uvea ita prodeunt tubercula plastica flavi coloris, ut tuberculum inter apicem excrescentiae plasticae jaceat; mira inde pupulae forma. Capsula levi obscuratione nebulata apparet. Iris ipsa hac metamorphosi valdopere intumuit et versus corneam jacet; omni mobilitate caret.

Fig. VII. Iritis totalis in oculo fusco. Pupula hiat quod raro observatur; iridis color squalidus et e fusco subflavus. Margo pupillaris inaequalis et niger; capsulae pelluciditas obnebulata. A circuli ciliaris membrana serosa exeunt excrescentiae plasticae triangulares, apices versus pupulae centrum dirigunt. In uvea oriuntur tubercula flava, quorum capita et colla prope ad marginem pupillarem in conspectum veniunt.

Fig. VIII. Uveitis in oculo cujus iris caerulea est. In circulo ciliari et medio hujus organi hyperiridosis adest, nimirum iridis parenchyma ita tumet, ut circulus pupillaris tenuis in fovea jacere videatur. Forma pupulae inaequalis est; ad marginem ejus tum tubercula flava ex uvea orta sese obstendunt, tum exsudationes plasticae leviter acuminatae apparent. Capsulae pelluciditas laesa non est.

Fig. IX. In hac figura iridis rarefactio apparet (Iridaraeosis.). Iridis tela tenuior ac in statu normali conspicitur; color pallidus et splendor diminutus, iridis parenchyma mortuum quasi apparet. Forma pupulae in totum distracta circulus pupillaris destructus est; pupula multangula, margo pupillaris nigerrimus, et passim a parenchymate solutus et acuminatus est; iris mobilitate carebat neque belladonnae usu externo afficicbatur; cataracta adfuit capsularis et lenticularis. Oculum hunc in sene debili et infirmo observavi.

DRESDAE, typis B. G. TEUBNERI.

I.

II.

III.

IV.

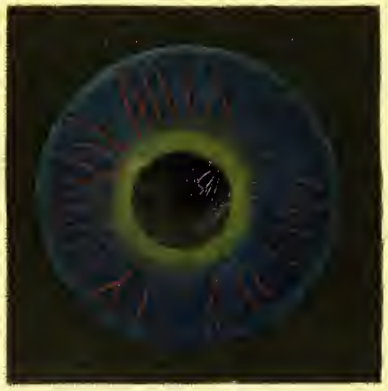

V.

VI.

VII.

VIII.

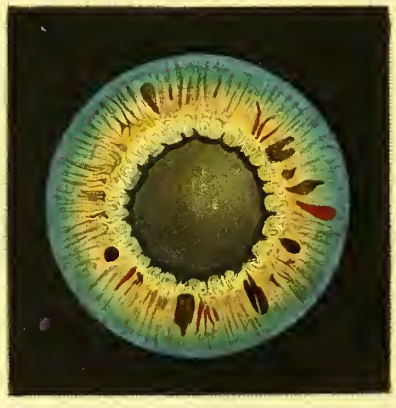

IX.

ane del

G. Schwerdgeburth sc.

I.

II.

III.

IV.

V.

VI.

VII.

VIII.
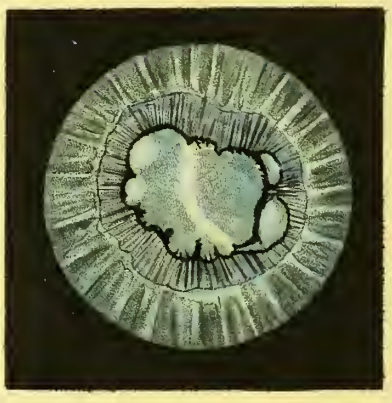
IX.